

흉수 및 복수로 전이된 암종의 세포학적 분석

인제대학교 상계백병원 폐부병리과

주 미·조 혜 제

= Abstract =

Cytologic Analysis of Metastatic Malignant Tumor in Pleural and Ascitic Fluid

Mee Joo, M.D., and Hye Je Cho, M.D.

Department of Anatomic Pathology, Sanggye Paik Hospital, Inje University

Cytodiagnosis of pleural and ascitic fluid is a commonly performed laboratory examination. Especially, positivity for malignant cells in effusion cytology is very effective and also presents the first sign of malignancy in unknown primary site of the tumor. We examined each 34 cases of pleural and ascitic fluid cytologic specimen diagnosed as metastatic tumor, which was selected among 964 pleural fluid cytology cases and 662 ascitic fluid cytology cases from September 1989 to June 1995.

Among the pleural fluid cytology specimens examined, 34 specimens were positive in 27 patients. The lung was the most frequent primary site(44%), followed by the stomach (12%), lymphoreticular neoplasm(12%), pancreas(3%) and colon(3%). And the cases of unknown primary site with positive pleural biopsy alone were 24%.

Among the ascitic fluid cytology specimens examined, 34 specimens were positive in 29 patients. The most common primary neoplasms, were carcinomas of ovary(32%), stomach(32%), colon(6%), breast(3%), pancreas(3%), and lung(3%) and lymphoreticular neoplasms(3%). The metastatic tumor was predominantly adenocarcinoma type in both pleural(82%) and ascitic(91%) fluid. The study of metastatic adenocarcinoma in effusion from lung, ovary, and stomach was undertaken to find distinctive features for the identification of the primary site. The smears of metastatic pulmonary adenocarcinoma had a tendency to show high grade pleomorphism and many large tight cell clusters, whereas that of the ovarian adenocarcinoma showed low grade pleomorphism with abundant intracytoplasmic vacuoles in relatively clear background. That of the stomach revealed the intermediate features.

Key words: Cytology, Metastatic tumor, Pleural and Ascitic fluid

서 론

흉수 및 복수의 세포학적 검사는 비교적 간편하고 신속한 검사로 특히 흉수 및 복수를 주소로 내원한 환자의 세포학적 검사에서 전이된 악성세포의 출현은 진행된 암종의 원발장기가 밝혀지기 이전의 최초의 검사 소견이 되는 경우가 많다. 본원에서 1989년 9월부터 1995년 6월까지 5년 9개월간 세포학적 검사로 의뢰된 흉수 및 복수에서 전이된 암종으로 진단된 예를 각각 원발장기와 암종의 종류에 따라 분류하고 그 세포학적 특성 및 차이점을 검토하여 전이성 흉수 및 복수의 세포소견 만으로 원발장기를 예측하는 것이 가능한가를 알아보기 위해 본 연구를 시행하였다.

연구 재료 및 방법

본 연구는 1989년 9월부터 1995년 6월까지 5년 10개월 동안 본원 해부병리과에 의뢰된 흉수 964예와 복수 662예 중 세포학적으로 전이성 암종으로 진단된 흉수 34예와 복수 34예를 대상으로 하였다. 이들은 흉강과 복강의 천자로 얻어졌고 60% ethyl alcohol 50ml로 즉시 고정시켜 원심분리한 후 Papanicolaou와 hematoxylin-eosin(H-E)염색을 시행하였고, 세포를 묶은 침전물을 10% formaldehyde에 고정시킨 후 조직표본과 같은 과정을 거쳐 H-E염색을 시행하였다. 천자와 동시에 시행된 늑막 및 복막 생검으로 얻어진 조직표본은 4% 포르말린에 고정하였고 파라핀에 포매된 블록을 5 μ m로 박절하여 H-E염색 후 관찰하였다. Papanicolaou와 H-E염색 슬라이드 그리고 함께 제작된 세포블록을 재검토하였고 조직표본도 재검색하여 비교하였다. 조직생검이 시행되지 않은 경우에는 환자의 임상기록을 참조하여 원발장기를 알아 보고자 노력하였다. 흉수 및 복수로 전이된 암종을 각각 원발장기 및 암종의 종류

에 따라 분류하였고 그 중 가장 많은 수를 차지 하였던 선암종을 주요 원발장기에 따라 세포의 크기, 다형성의 정도, 세포내 공포의 양, 군집 형성 정도, 도말배경 양상을 기준으로 하여 구분하였는데, 세포의 크기는 비교적 크기가 20~30 μ m 정도로 균일하고 큰 세포나 다핵세포가 거의 없는 경우(small to medium: 이후 SM으로 약함)와 그렇지 않은 경우(medium to large: 이후 ML로 약함)로 나누었고(Fig. 3), 다형성은 정도에 따라 중등도(high: 이후 H로 약함)와 정도(low: 이후 L로 약함)로(Fig. 4), 세포내 공포의 양은 공포가 거의 관찰되지 않는 경우를 I 등급, 비교적 흔히 관찰되는 경우를 II 등급, 개개의 세포마다 모두에서 공포가 관찰되는 경우를 III 등급으로 하였고(Fig. 5), 군집형성 정도는 저배율상에서 거의 군집을 형성하지 않고 개개로 흩어지는 경우를 I 등급, 40개 내지 50개 이상의 세포로 이루어진 삼차원적 구조의 큰 군집을 흔히 만드는 경우를 III 등급, 그 중간 형태를 II 등급으로 하였다(Fig. 6). 도말배경은 비교적 깨끗한 경우(clear: 이후 C로 약함), 열증성인 경우(prulent: 이후 P로 약함) 그리고 괴사성인 경우(necrotic: 이후 N로 약함)로 나누었다(Fig. 7). 여러가지 양상이 혼합되어 관찰되는 경우에는 그 중 가장 많은 형태를 보이는 등급을 적용하였다.

결 과

1. 원발장기와 암종에 따른 분류

체액내 악성 세포의 출현으로 전이성 암종으로 진단된 예는 흉수에서는 964예 중 27명의 환자로 부터 얻은 34예로 3.5%, 복수에서는 662예 중 30명의 환자로 부터 얻은 34예로 5.1%를 차지 하였고, 남녀비는 흉수가 2.4:1 그리고 복수가 2.5:1로 여자가 2배이상 많았으며 평균 연령은 각각 57.9세와 47세였다.




Fig. 1. Distribution of primary sites in 34 cases of malignant pleural fluid(L: lung, LN: lymph node, S: stomach, P: pancreas, C: colon, UK: unknown, BND: biopsy not done).




Fig. 2. Distribution of primary sites in 34 cases of malignant ascitic fluid(O: ovary, S: stomach, C: colon, LN: lymph node, P: pancreas, L: lung, B: breast, UK: unknown, BND: biopsy not done).

그 중 악성 흉수를 원발장기에 따라 분류한 결과 폐가 10명의 환자에서 15예(44%)로 가장 많은 수를 차지하였고, 그 다음으로 림프관내계가 3명의 환자에서 4예(12%), 위가 3명의 환자에서 4예(12%), 그리고 췌장과 대장이 각각 1예(3%)씩 있었다. 그외 늑막생검은 시행되었으나 원발장기를 알 수 없었던 경우가 8예(24%)로 많았고, 생검이 시행되지 않았고 원발장기도 알 수 없었던 경우가 1예(3%)였다 (Table 1). 또한 암종에 따라 분류하여 보면 선

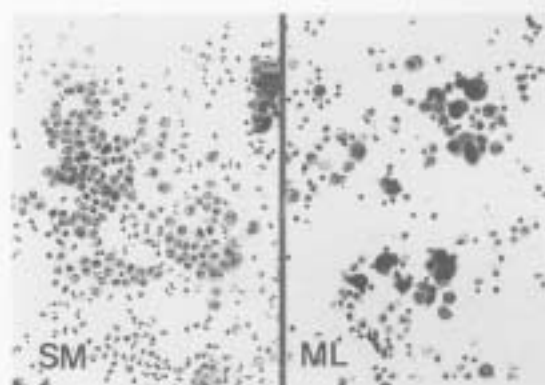


Fig. 3. Cell size. The tumor cell size in the small to medium(SM) group is about four to five times larger than mature lymphocyte. The medium to large(ML) group shows size variation and includes multinucleated giant cells and extremely large cells(Papanicolaou, $\times 200$).

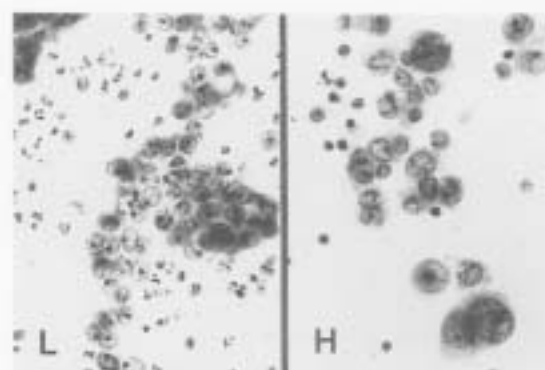


Fig. 4. Cellular pleomorphism. The low grade(L) group shows predominantly uniform and regular shape with vesicular nuclei. The high grade(H) group has coarse, granular chromatin and macronucleoli, accompanied by some multinucleated giant cells(Papanicolaou, $\times 400$).

암종이 22명에서 28예(82%)로 가장 많았고 비호즈킨 림프종이 2명에서 3예(9%), 다혈질종이 1예(3%), 편평상피암종이 1예(3%), 미분화암종이 1예(3%) 있었다.

악성 복수를 원발장기에 따라 분류한 결과

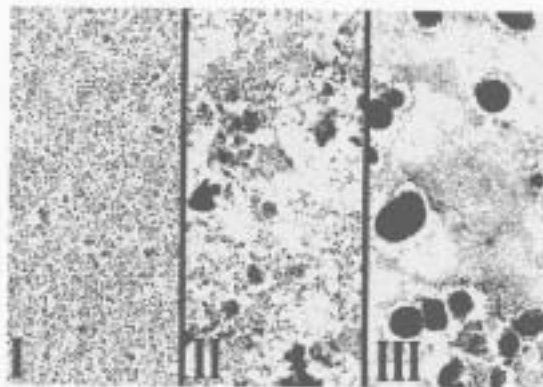


Fig. 5. Three dimensional cluster formation. Group I (I) is composed of individually scattered or loosely clustered tumor cells. Group III(III) shows large tight cell balls, which are composed of 40 or more neoplastic cells. Group II(II) shows intermediately mixed pattern (Papanicolaou, $\times 40$).

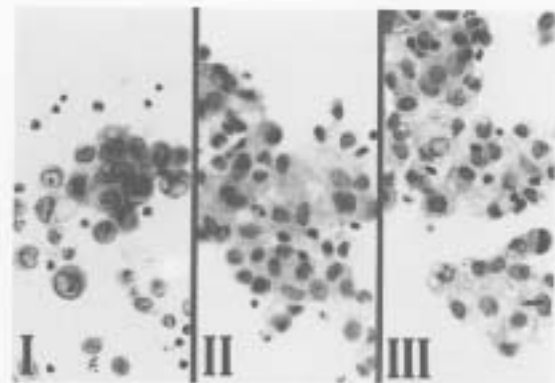


Fig. 6. The cytoplasmic vacuoles are noted rarely in group III, occasionally in group III(II) and frequently in group III(III) (Papanicolaou, $\times 400$).

난소가 10명의 환자에서 11예(32%)로 가장 많은 수를 차지 하였고, 위가 7명에서 11예(32%)의 양성 소견이 관찰되었으며, 대장이 2예(5.9%)이고 유방, 폐, 췌장, 림프절이 각각 1예(3%)씩 있었다. 복막생검은 시행되었으나 원발장기는 알 수 없는 경우가 2예(5.9%)이었으며 복막생검도 시행되지 않았고 원발장기도 알 수 없는 경우가 4예(12%) 있었다(Table 2). 또한 암종에 따라 분류한 결과 역시 선암종이 26명의 환자에서 31예(91%)로 가장 많았고, 그외에 난소의 내배엽종 종양과 미분화 배세포종이 각각 1예(3%), 그리고 비호즈킨 림프종 1예(3%)가 있었다.

성별에 따른 원발장기의 분포를 살펴본 결과 흉수의 경우 남녀 모두에서 9예와 6예로 폐가 가장 많았고, 복수의 경우 여자에서는 난소가 11예로 가장 많았고 그외 위와 대장이 각각 2예, 췌장, 유방 그리고 림프절이 각각 1예씩 있었다. 남자에서는 5예 모두 위가 원발장기였다.

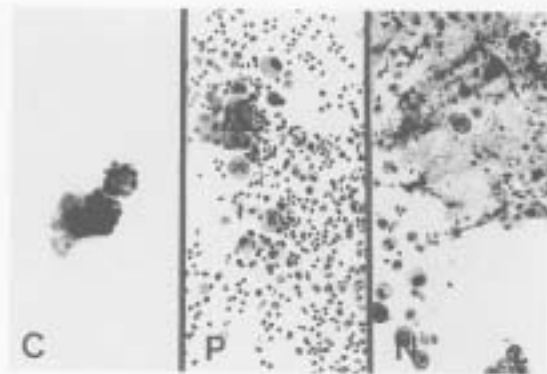


Fig. 7. The background is variable condition including clear(C), purulent(P) and necrotic(N) (Papanicolaou, $\times 200$).

2. 선암종의 주요 원발장기에 따른 세포학적 차이점

흉수와 복수 모두에서 82%와 91%로 단연 수위를 차지한 선암종을 복수와 흉수 두 경우를 합쳐서 원발장기 중 대부분을 차지한 폐(11명), 위(10명) 그리고 난소(7명) 등 이 세 경우에 대하여 세포학적으로 원발장기에 따라 어떤 차이점이 있는가를 알아보았다. 세포의 크기는

Table 1. Diagnostic results according to primary site of tumor in 34 malignant pleural fluid cases

Tumor origin	No. of patients	Positive cytology	Histologic Dx(No. of cases)
1. Lung	10	15(44%)	Adenocarcinoma(13) Squamous cell ca(1) Undifferentiated ca(1)
2. Lymph node	3	4(12%)	NHL(3) Multiple myeloma(1)
3. Stomach	3	4(12%)	Adenocarcinoma
4. Pancreas	1	1(3%)	Adenocarcinoma
5. Colon	1	1(3%)	Adenocarcinoma
6. Unknown*	8	8(24%)	Adenocarcinoma
7. Biopsy not done	1	1(3%)	Adenocarcinoma**
Total	27	34(100%)	

*The pleural biopsy specimen alone was positive for malignancy.

**The case was diagnosed by the cell block alone.

Dx: diagnosis, NHL: non-Hodgkin's lymphoma

Table 2. Diagnostic results according to primary site of tumor in 34 malignant ascitic fluid cases

Tumor origin	No. of patients	Positive cytology	Histologic Dx(No. of cases)
1. Ovary	10	11(32 %)	Adenocarcinoma(9) Yolk sac tumor(1) Dysgerminoma(1)
2. Stomach	7	11(32 %)	Adenocarcinoma
3. Colon	2	2(5.9%)	Adenocarcinoma
4. Lymph node	1	1(3 %)	NHL
5. Pancreas	1	1(3 %)	Adenocarcinoma
6. Lung	1	1(3 %)	Adenocarcinoma
7. Breast	1	1(3 %)	Adenocarcinoma
8. Unknown*	2	2(5.9%)	Adenocarcinoma
9. Biopsy not done	4	4(12 %)	Adenocarcinoma**

*The peritoneum and omental biopsy specimens alone were positive for malignancy.

**The cases were diagnosed by the cell block alone.

Dx: diagnosis, NHL: non-Hodgkin's lymphoma

폐가 원발장기인 경우 11명 중 7명(64%)이 큰 세포군으로 분류되어 난소와 위보다 큰 세포가 더 많은 경향을 보였고 다형성의 정도는 폐, 위, 난소 모두가 비슷한 정도로 저도와 중등도가 고루 관찰되었으나 폐가 원발장기인 경우 중등도에 포함되는 예가 좀 더 많았다. 세포내 공포의 양에 따른 비교에서는 난소의 경우가

세포내 공포를 흔히 관찰할 수 있는 III군의 경우가 많았고(57%) 폐와 위는 대부분이 II군이었고 소수가 I군과 III군에 포함되었다. 삼차원 구조의 세포 군집형성 정도는 폐의 경우가 큰 삼차원 구조 세포군집형성 경향을 위나 난소에 비하여 잘 보여 주었다(55%). 도말배경 양상은 위와 폐간에는 별다른 차이점을 볼 수 없었으

Table 3. Differential points of adenocarcinoma according to primary site in ascitic and pleural fluid

Primary site(Cases)	No. of cases												
	Cell size		Pleom		ICV			Cluster			Backgd		
	S/M	M/L	L	H	I	II	III	I	II	III	C	N	P
1. Lung(11)	4	7	4	7	2	7	2	1	4	6	2	3	6
2. Stomach(10)	6	4	5	5	1	6	3	3	5	2	2	3	5
3. Ovary(7)	4	3	4	3	1	2	4	3	4*	0	5	2	0

Pleom: pleomorphism, ICV: intracytoplasmic vacuole, Backgd: background, S/M: small to medium, M/L: medium to large L: low grade, H: high grade, Grade I: rare, II: occasional, III: frequent, C: clear, N: necrotic, P: purulent

*: These clusters were basically papillae.

나 난소의 경우 7명 중 5명(71%)에서 전반적으로 깨끗한 도말배경을 보여 주었다(Table 3).

3. 세포학적 소견

선암종의 경우에는 일반적인 선암종의 특징^{12,13}을 보였는데 모든 예에서 비교적 뚜렷한 핵소체가 관찰되었고 세포내 공포도 각 예에 따라 양은 다양하나 거의 대부분에서 관찰되었으며 세포밀도는 위와 폐가 원발성인 경우 난소에 비해 좀 더 높았다. 도말배경은 주로 증피세포와 염증세포가 혼합된 양상이 많았고 특히 깨끗하거나 괴사가 심한 경우도 있었다. 3예의 비호즈킨 림프종은 비정형의 림프구가 증피세포와 혼합 도말되어 관찰되었다. 1예의 내배열동 종양에서는 비교적 깨끗한 도말배경에 큰 핵과 핵소체를 갖는 비정형세포의 군집형태로 도말되었는데 세포질의 경계는 분명하지 않고 세포질내 작은 공포를 많이 갖고 있었다. 또한 1예의 미분화 배세포종은 크기가 큰 종양세포가 뚜렷한 핵소체를 가지고 서로 분리되어 몇 개의 림프구와 혼합 도말되었다.

고 찰

흉수 및 복수의 원인은 비암종성과 암종성을 포함하여 매우 다양하나 암종이 그 중 가장 많

은 원인이 되며 폐암의 7%, 위암의 4%, 유방과 난소암의 3%에서 악성 흉수가 동반된다고 한다¹⁴ 흉수 및 복수의 세포학적 검사로 악성세포를 증명한 것은 18세기 후반부터 시작되었고 그후 많은 발전을 거듭하여 최근 악성 흉수 및 복수의 세포학적 검사에서 악성세포 진단의 정확도는 81%에서 96%까지 높게 보고^{15,16}되고 있는 간편하고도 정확한 검사이다. 특히 Irami 등¹⁷은 흉수의 세포학적 검사는 늑막의 생검 조직검사나 세포블록의 검색보다 더 높은 정확도를 보인다고 보고하고 있으며, Starr 등¹⁸은 세포도말 검색만으로는 악성 세포의 진단율이 67%이나 원심분리 및 세포블록을 병용하는 경우 진단율이 83~85%에 이른다고 하였다. 특히 흉수나 복수를 주소로 내원하는 환자에서 원발장기의 암종이 밝혀지기 이전에 악성세포의 출현은 진단과 치료에 많은 도움을 줄 수 있어 아주 유용한 검사 방법이다.

본 연구 결과 흉수 964예 중 34예(3.5%)가 악성 흉수로 진단되었고 원발장기는 폐(44%), 위(12%), 림프관내계(12%), 췌장과 대장(각각 3%)의 순이었으며(Fig. 1), 암종의 종류로는 선암종이 28예(82%)로 대부분을 차지하였고 비호즈킨 림프종이 9%, 형질세포종이 3%, 편평상피암종이 3%, 미분화 암종이 3% 있었다. 다른 연구의 결과를 살펴보면 Lopes Cardozo 등¹⁹

은 폐(21%), 유방(16%), 중피종(10%), 림프종(5%), 난소(4%), 위(3%), 췌장(2%)의 순으로 보고하고 있으며, Johnston 등⁶은 폐(36%), 림프종 및 백혈병(16%), 유방(15%), 여성생식기암종(8%), 위(6%)의 순이며, Sears 등⁷은 유방(24%), 폐(19%), 림프관내계(16%)로 보고하고 있다. 이는 저자들의 결과와 거의 일치하나 유방이 원발장기인 경우가 적고 상대적으로 위장관의 암종이 많은 점이 다르다고 할 수 있겠다. 암종의 종류에서도 Sears 등⁷의 결과에 따르면 66%가 선암종이고 8%가 선암종을 제외한 상피세포암종이며 26%가 비상피세포암종으로 보고한 것을 비롯하여 대부분의 연구 결과 선암종이 악성 흉수의 가장 많은 수를 차지하였으며 본 연구에서도 같은 양상을 보여주었다. 복수의 경우 662예 중 34예로 5.1%가 악성 복수로 진단되었고 원발장기는 난소(32%), 위(32%), 대장(5.9%), 유방(3%), 췌장(3%), 폐(3%), 림프절(3%)의 순서를 보여(Fig. 2) 유방을 제외한 모든 원발성 암종의 빈도 순서가 앞선 연구 결과^{6,7}와 일치하였다. 암종의 종류에서도 흉수에서와 마찬가지로 선암종이 가장 많았다(91%).

앞서 언급한 바와 같이 원발장기의 진단이 이루어지기 이전에 전이성 흉수와 복수의 발생은 한 연구결과에 따르면 흉수의 경우 전체의 14%, 복수의 경우 17%를 차지하여 평균 15%에 이른다고 한다⁶. 그러나 방사선학적, 임상적 소견없이 흉수나 복수에 전이된 악성 세포의 소견만으로 그 원발장기를 추측하는 것은 어려우며 드물게는 모든 검사를 시행한 후에도 전이성 암종의 원발장기를 알 수 없는 경우도 있다. 특히 전이성 암종의 대부분을 차지하는 선암종의 경우 그 형태와 양상이 원발장기와 관련없이 비슷하여 구분할 수 없다는 연구결과가 많다⁸. 그러나 Murphy와 Ng 등⁹은 세포학적 형태 기준에 의해 삼출액으로 전이된 유방암의 78%, 폐암의 42% 그리고 난소암의 46%가 진

단 가능하였다고 보고하였고 Luse와 Reagan 등¹⁰은 폐의 선암종과 난소의 유두상 선암종 등은 특징적인 세포형태와 배열로 세포학적 소견만으로도 원발장기의 추측이 가능하다고 보고한 바 있다. 본 연구에서 사용한 감별기준은 세포의 크기, 다형성의 정도, 세포내 공포의 양, 삼차원 구조의 세포군집 형성 정도 그리고 도말배열 등으로 Murphy 등⁹과 다소 상이한 기준을 정하였으나 Murphy 등의 관찰기준 중의 다핵세포의 수와 크고 뚜렷한 핵소체와 같은 항목 등이 다형성의 정도나 세포의 크기에 포함된다고 볼 때 비슷한 기준이 사용되었다고 생각한다. 선암종의 원발장기의 대부분을 차지 하였던 폐, 위 그리고 난소에 해당하는 28명의 환자에서 얻어진 34예를 세포학적 기준에 따라 비교 관찰한 결과 폐가 원발장기인 경우에는 세포 크기가 큰 경우가 많았고(ML, 64%) 삼차원적 군집형성 정도가 높은 경향(Group III, 55%)을 보여 주었으며, 난소가 원발장기인 경우에는 세포내 공포의 양이 많았고(Group III, 57%) 세포군집의 형태 중 유두상의 구조를 잘 보였으며 도말 배열이 비교적 깨끗하였다. 위가 원발장기인 경우에는 여러가지 소견을 보여 특징적인 소견을 알아낼 수 없었다. 본 연구에서는 검토된 예의 수가 적고 또한 난소가 원발장기인 예의 경우가 모두 유두상 장액성 암종으로 세포의 크기가 작고 다형성을 보이지 않았으며 깨끗한 도말배열을 보였는데 이러한 점이 다른 종류의 암종이 포함되었던 다른 연구결과와 다소 차이를 보인 원인으로 생각된다. 또한 유방이 원발장기인 경우에는 특징적인 세포학적 소견을 보여 원발장기의 예측율이 가장 높게 보고되어 있는데 본 연구에서는 복수에서 1예만이 포함되어 아쉬운 점이 있었고 세포학적 소견은 매우 큰 삼차원적 세포군집을 만들며 중등도의 다형성을 보이고 세포내 공포는 드물게 관찰되어 앞서 기술된^{9,10} 세포학적 소견과 일치하였다.

결 론

본 연구는 전이성 흉수와 복수를 원발장기와 암종의 종류에 따라 분류하여 호발장기와 암종의 빈도순을 알아보았고 그 결과 전이성 암종의 대부분을 차지하는 선암종을 폐, 위 그리고 난소 등 주요 원발장기에 따라 세포학적 차이점을 살펴 보았다. 폐가 원발장기인 경우에는 세포의 크기가 크고 다형성이 심하며 큰 삼차원적 세포군집을 잘 만드는 경향이 있었으며, 난소가 원발장기인 경우에는 세포의 크기가 작고 다형성이 적으며 세포내 공포의 양이 많은 경향을 보였고 깨끗한 도말 배경을 보이는 경우가 많았다. 위가 원발장기인 경우에는 중간군에 속하는 예가 많았고 복합적인 양상으로 관찰되는 경우가 많았다. 따라서 이러한 경향들을 참고하여 전이성 체액의 세포학적 소견을 살펴보는 것이 원발장기를 추정하는데 도움을 줄 수 있을 것으로 생각되나 원발장기를 추측할만한 주된 특징적인 세포학적 차이점을 알아내기에는 검토한 예의 수가 적고 한정된 면이 없지 않았다. 그러므로 추후 더 많은 예의 악성 흉수 및 복수 대한 원발장기에 따른 세포학적 차이점을 살펴봄으로써 원발장기를 추측할 만한 특징적인 소견을 찾아낼 수 있으리라 사료되며 그러한 연구가 원발장기를 알 수 없는 전이성 흉수 및 복수를 보이는 환자의 진단 및 치료에 많은 도움을 줄 수 있을 것으로 생각한다.

참 고 문 헌

1. Irani DR: Pleural effusion. *Arch Intern Med* 147: 1133-1136, 1987

2. Murphy WM, Ng ABP: Determination of primary site by examination of cancer cells in body fluid. *Am J Clin Pathol* 58: 479-488, 1972

3. Lopes Cardozo PL: A critical evaluation of 3,000 cytologic analyses of pleural fluid, ascitic fluid, and pericardial fluid. *Acta Cytol* 10: 455-460, 1966

4. Johnston WM: The malignant pleural effusion: A review of cytopathologic diagnoses of 584 specimens from 472 consecutive patients. *Cancer* 56: 905-909, 1985

5. Sears D: The cytologic diagnosis of malignant neoplasm in pleural and peritoneal effusions. *Acta Cytol* 31: 85-97, 1987

6. Chernow B, Sahn SA: Carcinomatous involvement of the pleura: An analysis of 96 patients. *Am J Med* 63: 695-702, 1977

7. Johnson WD: The cytologic diagnosis of cancer in serous effusions. *Acta Cytol* 10: 161-172, 1966

8. Jarvi OH, Kunnas RJ, Laitio MT, Tyrkko JES: The accuracy and significance of cytologic cancer diagnosis in pleural effusions. *Acta Cytol* 10: 161-172, 1966

9. Luse SA, Reagan JW: A histological study of effusion. *Cancer* 7: 1167-1181, 1954

10. Monte SA, Ehyu H, Lang WR: Positive effusion cytology as the initial presentation of malignancy. *Acta Cytol* 31: 448-452, 1987

11. Winkelmann M, Pfitzer P: Blind pleural biopsy in communication with cytology of pleural effusion. *Acta Cytol* 25: 373-376, 1981

12. Ramzy I: *Clinical Cytopathology and Aspiration Biopsy*, 1st ed. Norwalk, Appleton & Lange, 1990, pp 169-171

13. 이종달: 진단세포학, 고려의학, 1989, pp 461-462

14. Starr RL, Sherman ME: The value of multiple preparations in the diagnosis of malignant pleural effusions: a cost-benefit analysis. *Acta Cytol* 35: 533-537, 1991