

## 세침흡인 세포학적 검사로 진단한 폐의 Nocardiosis

- 1예 보고 -

아주대학교 의과대학 병리학교실

임 현 이 · 박 광 화

= Abstract =

### Pulmonary Nocardiosis Diagnosed by Fine Needle Aspiration

- A Case Report -

Hyunee Yim, M.D., and Kwang Hwa Park, M.D.

Department of Pathology, Ajou University College of Medicine

*Nocardia*, aerobic members of the order of Actinomycetaceae, produces infections in human lung. Nocardial infection is associated with underlying diseases of immunosuppression or treatment with corticosteroid. It is difficult to detect *Nocardia* by sputum examination or histologic sections and it has rarely been diagnosed by fine needle aspiration of the lung.

We describe a case of pulmonary nocardiosis in a 72 year-old man, diagnosed by fine needle aspiration, which was confirmed by culture of aspirates. The aspirates showed neutrophil-predominant inflammatory cells with microorganisms demonstrated by Gomori methenamine silver and Gram stain. The organisms had characteristic long branching filamentous structures. The lesions on chest X-ray were in resolution with antimicrobial therapy.

**Key words:** *Nocardia*, Lung, Fine needle aspiration cytology

### 서 론

*Nocardia*는 Actinomycetaceae목에 속하는

호기성 균으로서 혐기성 actinomycetes와 마찬가지로 그람염색에 양성이며 길게 분지하는 세사모양을 특징으로 한다<sup>1)</sup>. 폐는 가장 흔한 감염

장소이며 혈행성으로 전파하여 뇌의 감염을 일으킬 수 있다. 폐의 nocardia감염의 약 반수 이상에서 선형질환을 가지는데 후천성 면역 결핍증, 백혈병, 림프종, 암종 및 전신성 홍반성 낭창 등 면역 저하 또는 corticosteroid를 부여하는 여러 상태들이 보고되었다<sup>2)</sup>.

폐의 감염에 의한 증상으로는 경미한 흉부 불편감부터 급성 독성상태까지 다양하며<sup>3)</sup> 방사선학적으로는 폐렴 또는 농양의 형태로 나타난다<sup>4)</sup>. 조직학적으로는 폐렴, 농양형성, 뚜렷하지 않은 육아종의 형성 등이 관찰되나 일반적인 hematoxylin-eosin (H-E) 염색에서 원인균을 발견하기란 쉽지 않다. 그람 염색 또는 은염색을 통한 원인균의 증명과 배양에 의한 확인이 nocardia감염의 진단에 있어서 필수적이다. 최근 저자들은 72세 남자환자에서 세침흡인 세포학적 검사로 폐의 nocardia감염을 진단하였고 세침흡인 조직을 이용한 배양검사로 균주를 확인한 증례를 경험하였기에 그 세포학적 소견을 보고하고자 한다.

## 증 례

### 1. 임상적 소견

환자는 72세 남자로서 약 20일간의 호흡곤란을 주소로 응급실에 입원하였다. 환자는 과거력상 10년전 보건소에서 폐결핵으로 진단 받고 항결핵제의 무약치료를 받았으나 약 5개월만에 자의로 치료를 중단하였다. 또 2년전에는 흉막삼출이 있어 개인병원에서 흉막천자술을 시행받은 적이 있다. 환자는 약 5년전부터 양측 무릎 관절의 통증을 느껴 약국에서 무약치료를 받아 왔는데 약 2년전부터 안면 부종이 발생하였다. 환자는 매일 담배를 1갑씩 흡연하고 있었고 당뇨병, 고혈압, 바이러스 감염의 병력은 없었다. 환자는 전신쇠약감 및 피로감을 느꼈고 기침, 가래 및 호흡곤란이 있었고 흉통

은 없었다.

내원당시 환자의 혈압은 140/90 mmHg, 맥박은 96회/분, 호흡수는 28회/분이었고 체온은 38.0°C이었다. 환자는 만성 병색을 보이며 흉부 청진상 호흡음은 거칠었으며 좌측 폐 중하엽부에서 천명음이, 우측 폐 중하엽부에서 진성수포음이 청진되었다. 혈액검사상 헤모글로빈 10.6gm/dl, 헤마토크릿 30.9%, 백혈구 24,600/mm<sup>3</sup>, 혈소판 262,000/mm<sup>3</sup>이었다. 말초 혈액 도말 검사상 백혈구의 독성과립 및 공포가 있었으며 백혈구의 좌방이동이 관찰되었다. 프로트롬빈시간은 15.0초, SGOT 216 IU/L, SGPT 236 IU/L, alkaline phosphatase 228 IU/L, 총 빌리루빈 4.3mg/dl, 총 단백 5.0g/dl, 알부민 1.8g/dl이었다. HBsAg은 음성, anti-HBsAb 및 anti-HBcAb는 양성하였고 anti-HCV도 양성이었다. 폐흡충 및 간흡충에 대한 피부반응검사 결과는 음성이었다. 재담도말 항산균 검사 및 배양결과는 음성이었다.

### 2. 방사선 소견

흉부 X-선 소견상 경계가 불분명하며 등급고 큰 균일한 음영들이 다발성으로 우측 폐 상엽의 후분절 및 첨분절, 우측 폐 중엽, 우측 폐 하엽의 후분절 등에 흩어져 있었고 약간의 흉막 삼출이 관찰되었다(Fig. 1). 좌측 폐 상엽에는 결핵으로 생각되는 석회화를 동반한 공동성 병변이 관찰되었다. 흉부 전산화 단층 촬영 소견상 각각의 병변은 경계가 다소 불연속이면서 내부에 피사 및 공기음영을 보이고 있었다(Fig. 2). 조영제에 의한 음영 증강이 병변의 가장자리 및 내부에서 관찰되었다. 그 외에 작은 크기의 경화(consolidation)와 ground glass opacity 등이 흩어져 있었다.

### 3. 세포학적 검사 소견

컴퓨터 단층 촬영 유도하에 우측 폐 음영 부분에서 세침흡인 세포학적 검사를 시행하였다.

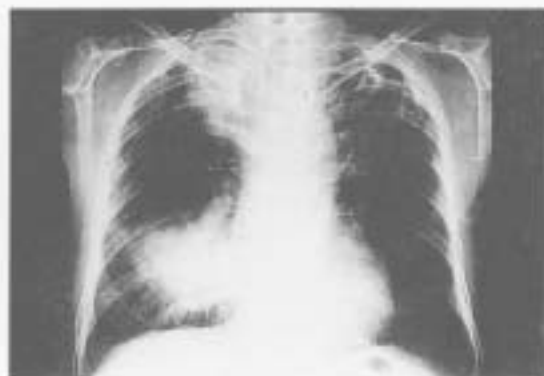

Fig. 1. Chest PA view reveals large round homogeneous opacities in the upper lobe and lower lobe of right lung. The left upper lung shows a cavitary tuberculous lesion with calcification.

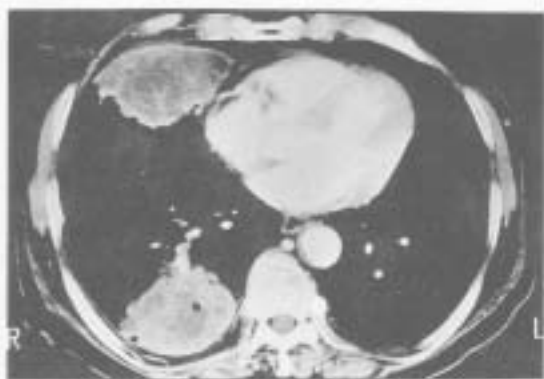


Fig. 2. Chest CT: Two large opacities with lobulating contour and central necrosis are present in the right lung.

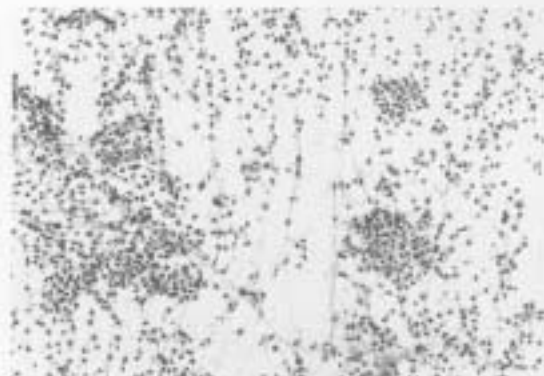


Fig. 3. Aspiration smears depict neutrophil-predominant inflammatory cells in the dirty background (Papanicolaou, X200).

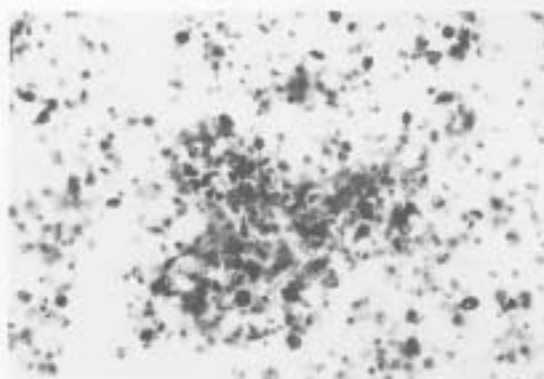


Fig. 4. Fine filamentous organisms show characteristic branching (Gomori methenamine silver, X400).

통상적인 Papanicolaou 염색상 매우 저저분한 바탕에 많은 수의 중성구, 림프구, 호산구, 당식세포 등의 염중세포로 구성되어 있었다. 간혹 중성구들이 좀 더 조밀하게 모여 있는 곳이 관찰되었다. 원인균으로 의심할만한 것은 관찰되지 않았으나 (Fig. 3) 연한 회색의 실과 같은 물질이 불분명하게 보여 원인균의 증명을 위한 특수 염색을 시행하였다. Gomori methenamine

silver 염색소견상 위의 중성구의 모임안에 분지하는 세사 모양의 가늘고 긴 간균이 나타났다 (Fig. 4). 이들은 방사형으로 자라면서 거의 직각에 가까운 각도로 분지하였고 균들이 모여서 과립상의 형태를 취하지는 않았다. 이들 균은 Gram염색에 양성이었으며, Ziehl-Neelsen 염색과 Giemsa염색에는 음성이었다.

#### 4. 치료 및 경과

세침흡인 조직의 배양결과 *Nocardia caviae*, *Klebsiella*가 배양되었다. 항생제 치료(bactrim, amikacin, unasin)를 계속한 결과 약 5주후 흉부 X선 소견상 좌측 폐의 공동성 결핵병변의 변화는 없었으나 우측폐의 음영들의 크기가 현저히 줄어들었다. 혈청학적 검사소견상 총 단백질은 7.1g/dl, 알부민 3.6g/dl, 총 빌리루빈은 0.4mg/dl, alkaline phosphatase 100 IU/L로 간기능도 호전되었다.

### 고 찰

*Nocardia*는 주위환경에 널리 존재하며 세계 각 곳의 토양에서 배양된다. *Nocardia*에는 3가지 종이 있는데 *N. asteroides*는 폐렴 또는 과중성 감염의 대부분을 차지하며 *N. brasiliensis*나 본 예의 배양검사에서 검출된 *N. caviae*는 대개 균종(mycetoma)과 같이 국소적 괴사 감염을 일으키나 드물게 폐를 침범하기도 한다<sup>1)</sup>. *Nocardia*의 감염은 건강한 성인에서도 발생할 수 있으나<sup>2)</sup> 보고된 예의 약 85%정도까지 선천 질환을 가지고 있는 경우가 많은데 대부분이 면역저하 상태나 스테로이드 부약 치료<sup>3-5)</sup>의 경우이다. 즉 후천성 면역 결핍증<sup>6)</sup>, 백혈병, 림프종, 암종, 스테로이드 부약 치료<sup>7-9)</sup> 소아의 만성 육아종성 질환, 폐포단백증, 당뇨병<sup>10)</sup>, 골수 이식<sup>11)</sup>, 전신성 홍반성 낭창<sup>12)</sup>, 류마치스 관절염<sup>13)</sup> 및 피부근염<sup>14)</sup> 등이 *nocardia*감염의 선천 질환으로 보고되었다. 본 환자에서는 만성 감염질환인 폐 결핵이 있었고 간기능 검사상 간염의 소견이 있었으며 오랜 기간동안 관절통증에 대한 치료로서 스테로이드를 부여했을 것으로 추정되어 *nocardia* 감염의 위험인자로 작용했으리라 생각된다.

*Nocardia*감염에 있어서 미생물학적 배양검사가 진단 및 항생제 감수성의 결정에 있어 권

수적이지만 원인균 자체의 양이 적어 반복해서 검체를 수집해야 하기도 하며 배양에 많은 시간이 소요되거나<sup>15)</sup> 선택적 배지 또는 증균 배지가 필요하기도 하여<sup>16)</sup> 배양에 어려움이 많다. 또한 대담배양으로 *nocardia*의 감염을 확인하기가 어려우므로 본 예에서의 같이 폐 세침 흡인이나 기관지 세척 또는 조직검사 등의 관혈적 기술(invasive technique)이 필요하다<sup>17)</sup>. 따라서 *Nocardia*감염의 위험률이 높은 환자에서 폐의 병변이 있을 때, 세침흡인 세포학적 검사나 조직검사를 할 때에는 이 균에 의한 감염의 가능성을 잘 인지하고 있어야 하며 특수 염색을 통한 균의 검증을 시도하여야 한다. 본 증례에서도 Papanicolaou염색에서 분명한 원인균을 관찰하지는 못하였으나 *nocardia* 감염을 의심하여 특수염색을 시행하여 진단할 수 있었다. *Nocardia*의 폐 감염은 조직학적으로 급성 괴사성 폐렴, 농양형성 등을 보일 수 있고 괴사 주변으로 조직구가 침윤하여 불분명한 육아종을 형성할 수도 있다. 폐 농양내의 균은 H-E염색에서는 잘 보이지 않고 Gomori methenamine silver나 Gram염색에서 다양한 길이의 분지하는 0.5-1 $\mu$ m 두께의 세사형으로 관찰되고 간혹 끊어져서 구균 또는 간균의 모습을 취하기도 한다. *Nocardia*는 대개 항산성이지만 일반적인 Ziehl-Neelsen염색에는 음성이고 Ziehl-Neelsen염색의 발색과정의 acid alcohol을 1% aqueous sulfuric acid로 대체한 Fite modification of Ziehl Neelsen 염색에서 양성반응을 보이므로 다른 항산균과 감별할 수 있다<sup>18)</sup>.

폐의 감염은 주로 흡입에 의해 발생되며 기도내 균의 군집 형성이 폐질환의 소견 없이도 종종 나타나기도 한다. 그러나 *nocardia*가 면역저하나 분명한 폐질환의 소견이 있는 환자에서 특수염색이나 배양을 통해 검출되었다면 즉각적인 치료를 요한다. 폐의 *nocardiosis*는 특히 면역저하 상태인 환자에서 급성 경과를 취하고 본 환자의 방사선학적 소견에서 관찰한 바

와 같이 여러 개의 농양을 형성할 수도 있고 과중성 병변으로 나타날 수도 있다. 이 중 반수 이상에서 혈행성 전파로 중추신경계를 침범하여 뇌막염 또는 뇌농양을 형성하기도 하므로 즉각적인 항생제 치료가 요구된다. 대개의 nocardia 균주들은 sulfonamides, co-amoxycylav, amikacin, quinolones 등에 감수성이 있다고 한다<sup>17</sup>. 치료후 재발을 방지하려면 약 6개월 정도의 기간동안 치료해야 한다. 본 환자에서도 적절한 항생제 치료로 현재 약 2개월까지는 방사선학적 소견상 폐음영의 크기가 줄어든 것으로 보아 nocardia 감염이 잘 조절되는 것으로 생각된다.

## 결 론

저자들은 방사선학적으로 폐에 다발성 음영이 관찰되는 72세 남자 환자에서 세침흡인 세포학적 검사를 시행하여 nocardiosis를 진단하였고 배양검사를 통해 균주가 확인된 증례를 경험하였기에 그 세포학적 소견을 보고하는 바이다. 폐 nocardiosis를 세침흡인 세포학적 검사로 진단하는 것은 매우 드물 뿐 아니라 본 증례를 통하여 면역저하 또는 스테로이드 복용 등 nocardia 감염의 위험인자가 있는 환자의 폐 병변에서 세침흡인 세포학적 검사를 할 경우 nocardia에 대한 특수염색이 환자의 진단 및 치료에 있어서 중요하다는 것을 알 수 있었다.

## 참 고 문 헌

1. Thurlbeck WM, Churg AM: Pathology of the Lung, 2nd ed. New York, Thieme Medical Publishers, Inc. 1995, pp 293-294
2. Katzenstein AA, Askin FB: Surgical Pathology of Non-neoplastic Lung Disease, 2nd ed, Philadelphia, W B Saunders Co. 1990, pp 352-355
3. Busmanis I, Harney M, Hellyar A: Nocardiosis diagnosed by lung fine needle aspiration: A case report. *Diagn Cytopathol* 12: 56-58, 1995
4. Smego RA, Gallis HA: The clinical spectrum of Nocardia brasiliensis infection in the United States. *Rev Infect Dis* 6: 164-180, 1984
5. Holtz HA, Larvey DP, Kapila R: Actinomycosis infection in AIDS. *Ann Intern Med* 102: 203-205, 1985
6. Chazen G: Nocardia. *Infect Control* 8: 260-263, 1987
7. Kramer M, Ullamchandani RB: Pulmonary nocardiosis associated with AIDS. *Chest* 90: 382-385, 1990
8. Berkey P, Bodey GP: Nocardial infection in patients with neoplastic disease. *Rev Infect Disease* 11: 407-412, 1989
9. Palmer DL, Harvey RL, Wheeler JK: Diagnostic and therapeutic considerations in Nocardia asteroides infection. *Medicine* 53: 391-401, 1974
10. Hodohara K, Fujiyama Y, Hiramitsu Y: Disseminated subcutaneous Nocardia asteroides abscesses in a patient after bone marrow transplantation. *Bone Marrow Transplant* 11: 341-343, 1993
11. Gruberg L, Thaler M, Rozenman J, Bank I, Pras M: Nocardia asteroides infection complicating rheumatoid arthritis. *J Rheumatol* 18: 459-461, 1991
12. Klein-Gitelman MS, Szer IS: Disseminated Nocardia infection: an unusual complication of immunosuppressive treatment from childhood Dermatomyositis. *J Rheumatol* 18: 1243-1246, 1991
13. Williams ST, Sharp NE, Holt JG: Bergey's Manual of Systematic Bacteriology. Volume 4. Baltimore, Williams & Wilkins, 1994, pp 2350-2361
14. Boquest AL, Tosolini FA: Isolation of Nocardia asteroides from respiratory specimens using Legionella selective media. *Aust Microbiol* 23-24, 1991
15. Robboy SJ, Vickery AJ: Tinctorial and morphologic properties distinguishing actinomycosis and nocardiosis. *N Engl J Med* 282: 593-596, 1970
16. Stropes L, Bartlett M, White A: Multiple recurrences of nocardial pneumonia. *Am J Med Sci* 280: 119-122, 1980