

Epstein-Barr 바이러스 인사이투 보결합 시행시 양성대조표지로서의 버킵트 림프종 세포주 (CCL85 EB-3)의 응용

이화여자대학교 의과대학 병리학교실 및 미생물학교실*
울산의대부속 서울중앙병원 해부병리과**

김 성 숙 · 한 운 섭 · 서 주 영* · 허 주 령**

= Abstract =

Application of Epstein-Barr Virus Cell Lines (CCL85 EB-3) in Performing the EBER mRNA In Situ Hybridization as a Positive Control

Sung Sook Kim, M.D., Woon Sup Han, M.D.,
Joo Young Suh, M.D.*, and Joo Ryung Huh, M.D.**

Departments of Pathology and Microbioloy*, Ewha Womans University, School of
Medicine, and Department of Pathology**,
Asan Medical Center, Ulsan University

Epstein-Barr virus(EBV) is associated with a wide spectrum of benign and malignant disorders including leukoplakia, Hodgkin's lymphoma, central nervous system lymphoma, peripheral T cell lymphoma and nasopharyngeal undifferentiated carcinoma. There are several distinctive aspects of biology of the virus that are important in investigation of virus in clinical specimens. The abundant expression of the EBER mRNA transcripts makes possible the sensitive detection of latent expression in EBV-associated tumors.

Although there has been a dramatic increased interest in the direct characterization of EBV in clinical specimens, there have been few studies about the effective and reliable positive controls in performing in situ hybridization technique for EBV, especially on paraffin-embedded tissue.

We applied Burkitt's lymphoma cell line as positive control in EBV in situ hybridization using Oncor Kit. The cell block of Burkitt lymphoma cell line(CCL85 EB-3) showed strong and specific positivity for EBER in situ in nuclei of EBV infected cells.

Key words: Epstein-Barr virus, In situ hybridization, EBER mRNA, Burkitt lymphoma

서 론

최근에 여러 임상적 검체에서 Epstein-Barr 바이러스(EBV)의 직접적 검출이 흥미를 끌고 있으며 또한 중요한 임상적 의미를 갖게 되었다. 크게 두가지 측면에서 중요한 의미를 갖는데 첫째는 버키트 림프종 세포주에서 초기와 말기에 이 바이러스 유전자의 발현이 크게 차이난다는 점이며¹⁾ 둘째는 이 바이러스가 Hodgkin 병이나 T세포 림프종 등에서 검출된다는 점이다²⁾. 그 외에 위장관 림프종, 인후암종, 위장관 선암종에서도 이 바이러스의 검출이 증명되어 이를 광범위한 질환과의 연관성이 밝혀지고 있다³⁻⁵⁾.

그러나 아직까지 EBV가 관련된 질환이 모두 밝혀지지 못했고 최근에도 여러 종양이나 질환 등에서 이 바이러스에 대한 연구가 활발히 행하여지고 있다. 한편 이 바이러스와 관련이 의심되는 여러 종양을 비롯한 질환들에서 EBV를 검출하거나 특성화(characterization)를 결정하기 위해 시행하는 여러 방법 중 병리학 분야에서 가장 보편적으로 사용하는 방법은 인 사이투 보결합이다. 그러나 인 사이투 보결합 시행은 기술적으로 어렵고 믿음만한 결과를 제공하지 못하며 시행시 경비가 많이 든다는 문제점들이 있다⁶⁻⁸⁾. 또한 시행시 양성 대조군으로 사용할 만한 재관적으로 증명이 되는 조직을 구하기 힘든 경우가 많다.

이에 저자들은 버키트 림프종 세포주를 이용하여 EBV 인 사이투 보결합 시행시 양성 대조군으로 사용할 수 있는 방법을 연구하게 되었다. CCL85 EB-3 세포주를 사용하여 세포도말, cytospin, 세포군집절편을 이용하여 EBV 인 사이투 보결합을 시행하였고 각각의 장단점을 비교하여 보았다.

재료 및 방법

1. 버키트 림프종 세포주

ATCC회사로부터 CCL85-EB-3를 구입하였고 그 특징은 다음과 같이 요약할 수 있었다. 세포는 3세된 버키트 림프종을 가진 흑인 남아에서 얻은 림프모세포로부터 제대배양하였고 RPMI 배양액과 10% fetal bovine serum을 포함한 배양액에서 자라며 핵형은 46 XY이나 간혹 extra C 그룹을 가지는 47 염색체형도 발견되었다. Reverse transcriptase는 발견되지 않으며 HLA는 A3, Hw32, Cw 2, EBNA는 양성이었다.

2. 세포도말 및 세포군집 절편

EB-3세포주를 RPMI 1640 media에 배양시킨 후 1ml당 1×10^5 세포수를 만들어 sialine처리 슬라이드에 도말하였다. 한편으로는 cytospin을 이용하여 슬라이드에 부착시켰다. 도말 후 나머지는 알코올에 고정시켜 block을 만들기 위해 원심분리하여 상층액을 버리고 cell pellet은 통상의 방법과 과정을 거쳐 파라핀에 포매하였다. 남은 세포주는 다시 -70℃에 냉동시켜 보관하여 필요할 때 마다 녹여 사용할 수 있게 저장하였다.

3. EBV in situ hybridization

5um로 깎은 절편 또는 도말된 세포를 sialine처리 슬라이드에 놓은 후 95% 알코올에 고정하였다. 절편인 경우에는 xylene과 알코올을 이용하여 탈파라핀과 함수화시킨후 pepsin으로 단백 분해 처리 후 PBS로 전보합 결합 (pre-hybridization)을 시행하였다. EBV에 대한 biot-

in에 labelled된 RNA probe를 이용하여 보결합 (hybridization)을 하고 RNase를 이용하여 결합 양된 probe를 제거시킨 후 avidin-biotin의 결합력을 이용하여 streptavidin을 결합시키고 DAB를 이용하여 발색시켰다.

결 과

1. 도말법에서의 EBV mRNA(EBER)인사이투 보결합

EB-3세포주는 버키프 림프종 중 EBV를 표현하는 세포주로서 림프종세포 및 EBV에 감염된 세포들의 형태를 잘 관찰할 수 있었다. 즉 젯빛 유리모양의 핵, 거대세포모양, 봉입체들이 관찰되었고 불규칙한 핵막들의 특징도 잘 관찰되었다. 한편 EBV mRNA에 대한 인사이투 보결합에서 약 10%의 세포들만이 염색되었다. 대부분 핵에서 염색되었으나(Fig. 1) 일부에서는 비특이적으로 세포질에서도 양성이었다. 도말법 중에서는 단순도말이 cytospin법보다 더 양호하게 나왔는데 cytospin법에서는 세포들이 변성된 양상을 보였다.

2 세포군집절편에서의 EBER 인사이투 보결합

세포군집절편에서는 세포의 모양이 일부 변형되어 관찰되는 단점이 나타나기도 했지만 대부분의 세포들에서 림프종 또는 EBV에 감염된 세포들의 특성이 잘 관찰되었다. 다소 뾰뾰한 배열을 보여 해석하기 어려운 점도 있었으나 EBV mRNA에 대한 인사이투 보결합에서 대부분의 세포들이 양성으로 핵에 잘 염색이 되었고 특히 EBV에 감염된 것으로 보이는 세포에서 특징적으로 관찰되었다(Fig. 2). 두 차례에 걸친 반복염색에서도 재현성이 좋았다.

3. 경제성

Block 10개를 만드는데 세포주가 약 40,000

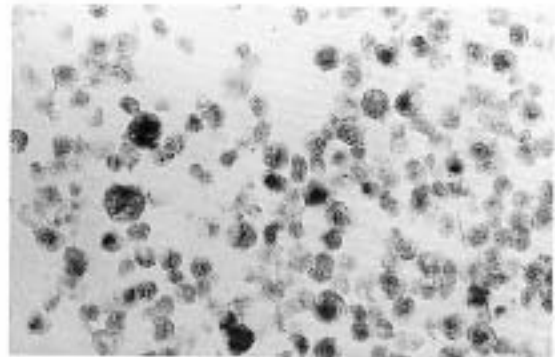


Fig. 1. Eber mRNA in situ hybridization on the smear of cell line demonstrated focal and moderate positivity ($\times 400$).

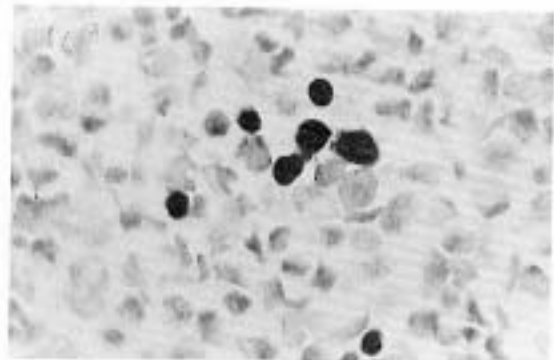


Fig. 2. EBER mRNA in situ hybridization showed strong and diffuse reactivity on cell block ($\times 400$).

원(50\$), RPMI media가 800원(1\$)이고 이 block을 1,000회 쓸 수 있다고 가정할 때 약 1장당 500원이 든다. 그의 파라핀, 처리된 슬라이드를 합쳐서 1,000원 미만이 들며 특히 다음번 부터는 media값만 필요할 뿐 세포는 계속 쓸 수 있으므로 약 500원 미만의 값으로 양성 대조군의 슬라이드를 얻을 수 있다. 또한 쉽게 이용할 수 있으므로 상품에 비해 편리한 장점도 있다. 상품은 대개 미국에서 수입되므로 주문 후 3주 정도가 걸리기 때문이다.

고 안

EBV는 1964년 Denis Burkitt이 아프리카 소년에서 보고한 이래 발견되었다¹⁾. 그 종양은 버키프 림프종이라고 불리며 감염원인에 의해 발생한 종양이고²⁾ 전자현미경 검사에서 바이러스가 증명되었다³⁾. 더 많은 연구에 의해 이 바이러스는 herpes 군의 새로운 확실한 종류로 알려졌고 버키프 림프종을 일으킬 수 있다고 알려졌다⁴⁾. 인구의 약 80~90%에서 혈청학적으로 양성이며 이 바이러스는 전염성 단핵구증을 일으키기도 한다^{5,6)}. 또한 비인후암종과의 밀접한 관계가 밝혀졌고 특히 남부 중국에서 집중적으로 발생하여 EBV와의 관계가 더 명확해졌다. 최근에는 면역기능이 저하된 사람에서 림프세포 증식을 일으켜 종양을 야기하기도 한다고 밝혀졌다^{7,8)}.

한편 EBV는 DNA바이러스이며 종양에 핵산이 존재하고 icosahedral capsid가 둘러싸고 있으며 불규칙하게 생긴 지질을 함유하고 있는 envelope를 가지고 있어 150-200 nm의 크기를 보인다⁹⁾. 이 바이러스의 게놈(genome)은 이중 나선구조로서 172KB의 크기를 가지고 바이러스 핵항원(EBNA)2 단백질과 latent membrane protein(LMP)를 갖는다. 그 외에도 terminal protein에 이 lymphocyte-detected membrane antigen이 있다¹⁰⁾.

EBV는 직접적인 질병의 원인이 되기도 하고 또는 간접적으로 질병을 일으키는 역할을 하기도 한다¹¹⁾. 가장 잘 알려진 것이 전염성 단핵구증이며 그외에 버키프림프종과 비인후암종이 EBV에 의해 감염된 세포에서 여러가지의 변화를 거쳐 발생하기도 하여 혈청학적으로 양성인 환자에서 주로 발견된다. 또한 oral hairy leukoplakia와 림프세포증식 병변이 면역결핍이 있는 환자와 같이 자연적으로 바이러스가 번식하기 쉬운 사람에서 잘 발생한다¹²⁾. 그뿐 아니라 최근에는 전신성 홍반성 루푸스, 류마티스 관

절염, Hodgkin 림프종 같은 질환과도 연관성이 보고되고 있다.

이런 질병들에서 EBV의 역할이 증명되었기 때문에 EBV를 검출하고자 하는 노력이 있어왔다. 이들에 대한 probe 및 단세포군 항체들이 개발되어 병리학적 진단에 많이 응용이 되고 있다. 각 종양에 따른 EBV의 발현은 다음과 같이 요약할 수 있다(Table 1). 특히 Epstein-Barr 바이러스를 검출하거나 특성을 결정하기 위해 시행하는 여러 방법중에서 병리학 분야에서 가장 보편적으로 사용하는 방법은 인 사이부 보결합이다. 그러나 인 사이부 보결합 시행은 기술적으로 어렵고 믿음만한 결과를 제공하지 못하며 시행시 경비가 많이 든다는 문제점들이 있다^{13,14)}. 또한 이들 항체나 probe를 사용하는 데 양성 대조군의 필요성이 커지고 있는 실정이나, 그러나 앞서서도 기술한 바와 같이 시행시 양성 대조군으로 사용할 만한 재관적으로 증명이 되는 조직을 구하기 힘든 경우가 많다.

본 연구에서 시행한 버키프 림프종 세포주를 이용한 양성 대조 슬라이드는 상품으로 나온 양성 슬라이드의 가격의 1/4의 비용으로 더 좋은 결과를 얻을 수 있어 경제적이고 세포주 특성에서 EBV에 대한 검증이 된 상태이므로 믿을 만한 대조슬라이드라고 할 수 있다. 또한 이것은 언제나 사용이 가능하고 영구적으로 쓸수 있는데 비해 상품은 주문후 3주 가량의 시간이 필요하고 제한된다는 단점이 있다. 상업적으로 나온 대조 슬라이드와 특징 및 값을 비교하면 표 2와 같다(Table 2).

Table 2에서 보는 바와 같이 상품으로 나와 있는 것은 형광면역법이므로 보통 인사이부 보결합시 면역조직화학법을 많이 이용하기 때문에 기존 상품으로 나와있는 양성 대조군은 불편하다. 또한 매번 실험에 사용하기에는 비용도 비싸므로 현실적이지 못하다. 그러나 본 연구에서 시행한 양성 대조군은 경제적이고 이용

Table 1. EBV gene expression in various types of related tumors

Tumor	EBNA-1	EBNA-2	LMP-1	LMP-2	EBERs	Latency
Burkitt lymphoma	o	x	x	x	o	I
Hodgkin's disease	o	x	o	o	o	II
Nasopharyngeal ca.	o	x	o	o	o	II
Posttransplant	o	x	o	o	o	III

ca.: carcinoma, o: present, x:absent

Table 2. Comparison of efficiency between commercial and experimental control slide

	Commercial	Experimental (this study)
Source	JY cell	EB-3
Method	Cytospin	Cell block
Preservation	Keep 4°C in the closed	Room temperature
Cost(won)	2,200	Less than 1,000
Staining	Fluorescent microscope	Avidin-biotin complexes

이 간편할 뿐더러 재현성도 좋았다. 그리고 인사이투 보결합시 평소 많이 사용하는 방식인 면역조직화학법으로도 할 수 있으므로 장점이 있는 것으로 평가되었다. 뿐만 아니라 보관도 편리하므로 앞으로 EBV인 인사이투 보결합 시행시 양성 대조군으로 사용하는데 도움을 줄 것으로 생각된다.

참 고 문 헌

1. Ambinder RF, Mann RB: Detection and characterization of Epstein-Barr virus in clinical specimens. *Am J Pathol* 145:239-252, 1994
2. Weiss LM, Strickler JG, Warnke RA, Purtilo DT, Sklar J: Epstein-Barr viral DNA in tissues of Hodgkin's disease. *Am J Pathol* 129:86-91, 1987
3. Harabuchi Y, Yamanka N, Kataura A, Imai S, Kinoshita T, Mizuno F, Osato T: Epstein-Barr virus in nasal T-cell lymphomas in patients with lethal midline granuloma. *Lancet* 335:128-130, 1990
4. Moss DJ, Rickinson AB, Pope JH: Longterm T cell mediated immunity to Epstein-Barr virus in man. I. Complete regression of virus-induced transformation in cultures of seropositive donor leukocytes. *Int J Cancer* 22:662-668, 1978
5. Reedman BM, Klein G: Cellular localization of an Epstein-Barr virus(EBV) associated complement-fixing antigen in producer and non-producer lymphoblastoid cell lines. *Int J Cancer* 11:499-520, 1973
6. Young L, Alfieri C, Hennessy K, et al.: Expression of Epstein-Barr virus transformation associated non-Hodgkin's lymphoma in patients with EBV lymphoproliferative disease. *N Engl J Med* 321:1080-1085, 1989
7. Hamilton-Dutoit SJ, Pallesen G, Franzmann MB, Karkov J, Black F, Skinh JP, Pedersen C: AIDS-related lymphoma: histology, immunophenotype, and association with Epstein-Barr virus as demonstrated by in situ nucleic acid hybridization. *Am J Pathol* 138:149-163,1991
8. Hamilton-Dutoit SJ, Rea D, Raphael M, et al.: Epstein-Barr virus latent gene expression and tumor cell phenotype in AIDS-related non-Hodgkin's lymphoma. *Am J Pathol* 143:1072-1085, 1993
9. Khan G, Norton AJ, Slavin G L: Epstein-Barr virus in Hodgkin's disease-relationship to age and subtype. *Cancer* 71:3124-3129, 1993
10. Wu T, Mann RB, Epstein J, et al.: Abundant expression of EBER1 small nuclear RNA in nas-

- opharyngeal carcinoma: a morphologically distinctive target for detection of Epstein-Barr virus in formalin-fixed paraffin-embedded carcinoma specimens. *Am J Pathol* 138:1461-1469, 1991
11. Zur Hausen H, Clifford P, Henle G, Henle W, Klein G, Santesson L, Schulte-Holthausen: EB-virus DNA in biopsies of Burkitt tumors and anaplastic carcinomas of the nasopharynx. *Nature* 228:1056-1059, 1970
 12. Ling PD, Rawlins DR, Hayward SD: The EBV immortalizing protein EBNA-2 is targeted to DNA by a cellular enhancer-binding protein. *Proc Natl Acad Sci USA* 90:9237-9241, 1993
 13. Moorthy RK, Thorley-Lawson DA: Biochemical, genetic, and functional analyses of the phosphorylation sites on the EBV-encoded oncogenic latent membrane protein LMPI. *J Virol* 67:2637-2645, 1993
 14. Summers WP, Grogan EA, Shedd D, Robert M, Liu C, Miller G: Stable expression in mouse cells of nuclear neoantigen following transfer of a 3.4 megadalton cloned fragment of Epstein-Barr virus DNA. *Proc Natl Acad Sci USA* 79:5688-5692, 1982
 15. Burkitt D: A sarcoma involving the jaws in African children. *Brit J Surg* 46:218-223, 1958
 16. Epstein MA, Barr YM: Cultivation in vitro of human lymphoblasts from Burkitt's malignant lymphoma. *Lancet* (i): 252-254, 1964
 17. Epstein MA, Barr YM, Achong BG: Virus particles in cultured lymphoblasts from Burkitt's lymphoma. *Lancet* (i): 702-703, 1964
 18. Baer R, Bankier AT, Biggin MD, et al.: DNA sequence and expression of the B95-8 Epstein-Barr virus genome. *Nature* 310:207-211, 1984
 19. Sixbey JW, Nedrud JG, Raab-Traub N, Hanes RA, Pagano JS: Epstein-Barr virus replication in oropharyngeal epithelial cells. *N Engl J Med* 310:1225-1230, 1984
 20. University Health Physicians and Public Health Service Laboratories: Infectious mononucleosis and its relationship to EB virus antibody. *Brit Med J* 5:643-649, 1971
 21. Wang PS, Evans AS: Prevalence of antibodies to Epstein-Barr virus and cytomegalovirus in sera from a group of children in the People's Republic of China. *J Infect Dis* 153:150-152, 1986
 22. Tobi M, Ravid Z, Morag A, et al.: Prolonged atypical illness associated with serological evidence of persistent Epstein-Barr virus infection. *Lancet* (i): 61-64, 1982
 23. Vetri RW, McClung JE, Sprinkle PM: EBV antigens in lymphocytes of patients with exudative tonsillitis, infectious mononucleosis and Hodgkin's disease. *Int J Cancer* 21:683-687, 1978
 24. Jones JF, Straus SE: Chronic Epstein-Barr virus infections. *Ann Rev Med* 42:195-199, 1971
 25. Thorley-Lawson DA, Chess L, Strominger JL: Suppression of in vitro Epstein-Barr virus infection: A new role for adult human T lymphocytes. *J Exp Med* 146:495-507, 1977
 26. Greenspan JS, Greenspan D, Lennette ET, Abrams DI, Conant MA, Petersen V, Freese UK: Replication of Epstein-Barr virus within the epithelial cells of oral hairy leukoplakia an AIDS associated lesion. *N Engl J Med* 313:1564-1571, 1985
 27. Morgan AJ, Finerty S, Lougren K, Scillian FT, Morelin B: Prevention of Epstein-Barr(EB) virus-induced lymphoma in cotton top tamarins by vaccination with the EB virus envelope glycoprotein gp 340 incorporated into immune-stimulating complexes. *J General Virol* 69:2093-2096, 1988
 28. Zur Hansen H, Dorried K, Egger H, Schulte-Holthausen H, Wolf H: Attempts to detect virus specific DNA in human tumors. II. Nucleic acid hybridization with complementary RNA of human herpes group viruses. *Int J Cancer* 13:657-664, 1974
 29. Okano M, Thiele GM, Davis JR, Grierson HL, Purtilo DT: Epstein-Barr virus and human diseases: Recent advances in diagnosis. *Clin Microbiol Rev* 1:300-305, 1988
 30. Young LS, Lau R, Powe M, et al.: Differentiation-associated expression of the Epstein-Barr virus BZLF1 transactivator protein in oral hairy leukoplakia. *J Virol* 65:2868-2874, 1991