

골격외 간엽성 연골육종의 세침흡인 세포학적 소견 - 1에 보고 -

전북대학교 의과대학 병리학교실

정 명 자 · 오 소 영 · 감 명 재 · 이 동 근 · 최 호 열 · 김 상 호

= Abstract =

Fine Needle Aspiration Cytology of Extraskkeletal Mesenchymal Chondrosarcoma - A Case Report -

Myoung Ja Chung, M.D., So Yeong Oh, M.D., Myoung Jae Kang, M.D.,
Dong Geun Lee, M.D., Ho Yeul Choi, M.D., Sang Ho Kim, M.D.

Department of Pathology, College of Medicine, Chonbuk National University

Extraskkeletal mesenchymal chondrosarcoma is a relatively rare tumor and its cytologic findings have rarely been reported. We experienced a case of mesenchymal chondrosarcoma of soft tissue of the right lateral neck diagnosed by fine needle aspiration biopsy in a 59 year-old man. Cytologic findings showed two cell components. One was an undifferentiated, small cell component with moderate amount of cytoplasm and spindle nuclei. The second population was a chondroid component. These cytologic findings were diagnostic to mesenchymal chondrosarcoma.

Key words: Mesenchymal chondrosarcoma, undifferentiated cells, chondrocyte

서 론

간엽성 연골육종은 1959년 Lichtenstein과 Bernstein에 의해 처음 기술된 종양으로 풍부한 혈관을 갖는 원시 간엽세포와 잘 분화된 연골 조직으로 구성된 종양이다¹⁾. 비교적 드물게 발

생하며 주로 골에서 발생하는 것으로 되어 있으나 골외 연부조직에서도 발생할 수 있으며 이 경우 골격외 간엽성 연골육종이라 한다.

호발부위로는 골에서는 하악과 늑골, 골반골, 대퇴골 등이며 연부조직에서는 두경부와 하지로 되어있고²⁾ 연부조직의 비전형적인 부위에

*이 논문은 1996년도 전북대학교병원 특수목적연구비에 의하여 연구되었음.

서 발생한 경우 골검사를 반드시 해서 골종양의 전이를 감별해야하는 것으로 되어있다. 최근 저자들은 우측 경부와 견갑부에 걸쳐 발생한 연부조직종괴에서 시행한 세침흡인에서 간염성 연골육종 1예를 경험하였기에 본 예의 세포학적 보고예가 드물어 문헌고찰과 함께 보고하는 바이다.

증 례

1. 임상 소견

환자는 59세 남자로 27년간 규폐탄광에서 근무한 것 이외에 과거력상 특이소견 없었으며 5개월 전부터 축지된 우측 경부종괴를 주소로 내원하였다. 경부 핵자기공명영상 소견상 우측 경부에서 커다란 난원형의 종괴가 관찰되었으며 중심부에 낭성변화가 관찰되었고 고형성부위는 조영이 잘 되었다(Fig. 1). 종괴는 경부의 연부조직에서 기원한 것으로 보이며 골조직과 유착된 소견을 보였으나 침습하는 소견은 보이지 않았다. 종괴에서 세침흡인이 시행되었고 도말소견상 간염성 연골육종의 가

능성이 제시되어 종괴적출술을 시행하였다.

2. 세포학적 소견

도말소견상 종양세포들은 중등도의 세포밀도를 보였는데 치밀하거나 느슨한 군집을 이루었고 일부는 개개의 세포로 도말되었다. 주로 도말된 세포는 분화를 보이지 않는 작은 방추형의 세포로 과염색상의 핵과 불분명한 경계의 세포질을 가지고 있었다(Fig. 2). 하지만 일부 세포들은 다형성을 보였고 다핵거대세포도 관찰되었으며 유사분열이 흔히 관찰되었다. 일부 군집내에서는 가지지는 모양의 혈관이 관찰되었다(Fig. 3). 그리고 다른 유형의 세포는 열공안에 위치하고 있어 연골세포로 생각되었으며 이중 일부는 하나의 열공에 두개의 핵이 관찰되었고 과염색상을 보여 악성 연골세포로 생각되었다(Fig. 4).

3. 육안 및 조직학적 소견

1) 육안 소견

수술소견상 종괴는 승모근(trapezius muscle)

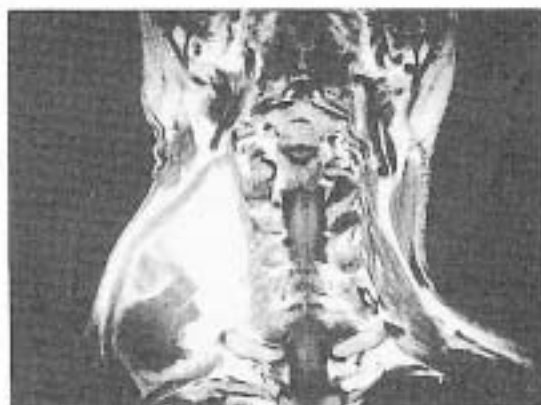

Fig. 1. Gd-enhanced T1-weighted coronal MR image shows huge ovoid mass with central cystic change in right neck.

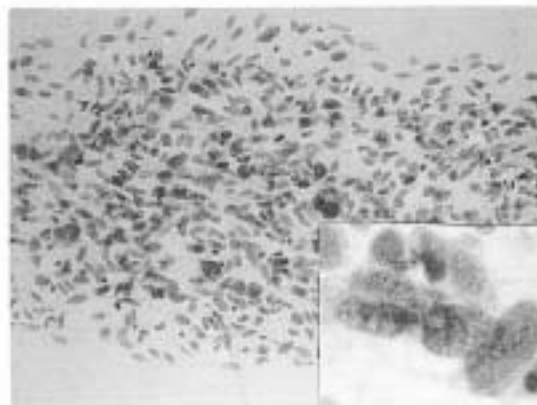


Fig. 2. Cytologic smear shows sheet of undifferentiated small spindle shaped cells(H & E, $\times 200$). The spindle cells show granular hyperchromatic nuclei and indistinct nucleoli(inset, H & E, $\times 1000$).

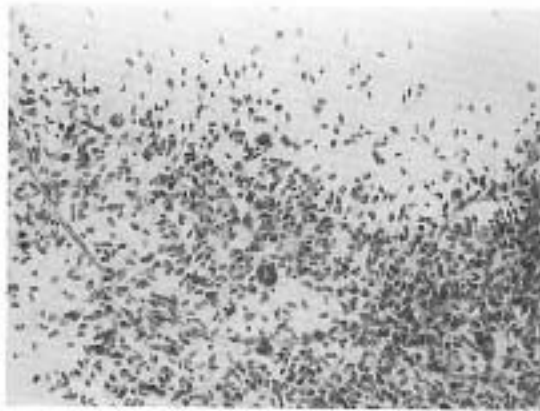


Fig. 3. Branching capillaries were found in small spindle cell regions(H & E, $\times 200$).

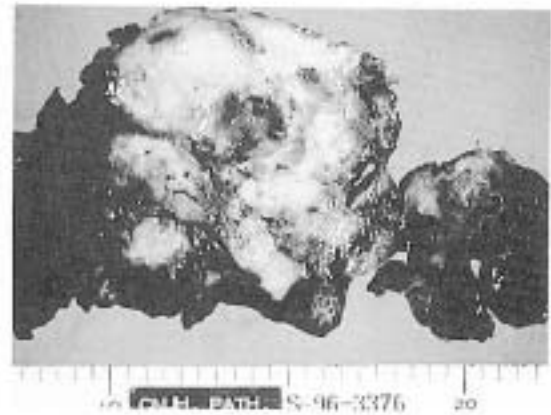


Fig. 5. The cut surface shows fleshy soft gray-white tissue with cystic degeneration.

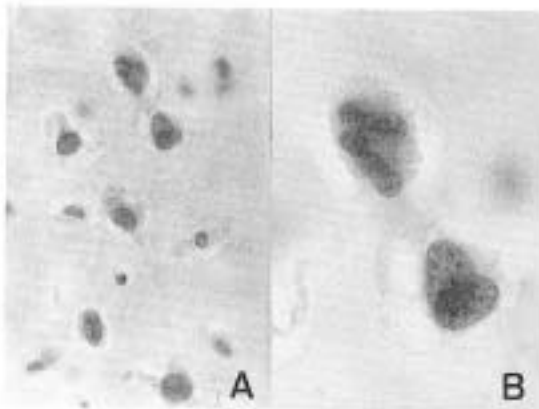


Fig. 4. (A) Small components of aspirated cells show cartilaginous differentiation(H & E, $\times 200$). (B) Cartilage cells show binucleation with hyperchromatic nuclei and well-defined lacunar space(H & E, $\times 1000$).

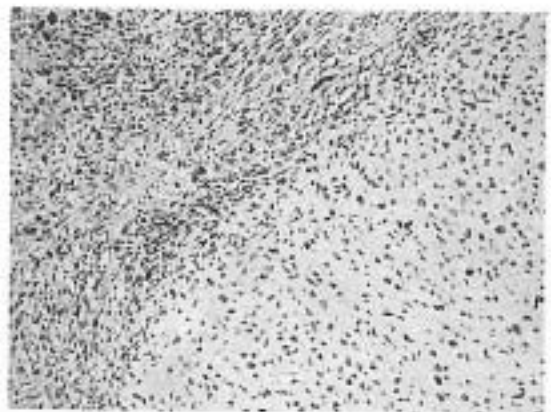


Fig. 6. Histologic findings show bimorphic pattern composed of undifferentiated spindle shaped cells and well-defined nodule of cartilaginous tissue(H & E, $\times 100$).

지방에 위치하고 있었으며 하방으로 견갑골과 7번 경추와 4번 흉추사이의 척추골과 유착된 소견을 보였다. 적출된 종괴는 $13 \times 13 \times 13$ cm 이었으며 주변조직과의 유착으로 완전절제가 되지 않았고 표면은 불규칙하였다.

절단면상 회황색의 부드러운 종괴로 생선살과 같은 양상을 보였고 다수의 남성 변화와

출혈소견을 동반하고 있었다(Fig. 5).

2 조직소견

특징적인 두가지 조직학적 소견을 보였는데 미분화된 방추형이나 난원형의 세포로 이루어진 부위와 분화가 잘된 연골육종부위가 같이 관찰되었다(Fig. 6). 방추형의 세포로 이루어진

부위의 세포들은 주로 작고 일정한 모양으로 과염색상의 핵을 가지고 있었으나 일부 세포는 다형성을 보였는데 크고 과염색상의 핵이나 다핵거대세포도 관찰되었다. 부분적으로 미분화된 세포로 구성된 부위에서는 혈관주피종(hemangiopericytoma) 때 볼 수 있는 가지치는 모양의 혈관들이 같이 관찰되었다. 연골육종은 비교적 분화가 잘되어 있었으며 미분화세포들 사이사이에서 잘 경계된 결절로 관찰되었다. 미분화 영역의 세포들은 약간의 방향성을 가지고 있었지만 소용돌이모양(storiform)이나 섬유속(fascicle) 등은 관찰되지 않았다.

고 찰

간염성 연골육종은 매우 악성도가 높은 종양으로 5년 생존율이 54.6% 정도이다. 골격외에서 발생한 경우 두경부 특히 두개나 척추의 수막, 안구, 후경부와 하지 등에서 호발한다. 발병연령은 5~74세까지 보고되고 있지만 주로 15~35세 사이의 젊은 연령에 호발하고 남녀 빈도는 여성에서 약간 더 높다. 육안적으로 잘 경계되어 있으며 분엽화된 소견을 보이고 조직학적으로 미분화된 세포와 연골육종 세포를 관찰하면 진단할 수 있다.

간염성 연골육종은 세포학적으로 보고된 예가 드물어 그 소견이 정립되어 있지는 않지만 두가지 세포를 확인하면 쉽게 진단할 수 있다. 첫째는 작고 분화가 덜된 세포로 핵은 구형이거나 난원형 또는 방추형으로 과염색상이고 과립성의 세포질을 소량 내지 증등도로 가지고 있다. 다른 한가지 세포는 열공안에 들어있는 연골세포로 분화가 잘된 연골세포가 관찰될 수도 있으나 과염색상의 핵과 하나의 열공안에 두개 또는 여러개의 핵을 갖는 연골육종 세포로 관찰된다³⁾. 이러한 세포들과 함께 유사분열 소견은 다양하게 관찰될 수 있다. 본 예

에서는 이 두가지 세포가 모두 관찰되어 진단에 어려움이 없었으며 이들 세포와 함께 유사분열소견이 흔히 관찰되었으며 다수의 혈관을 가지고있는 종양세포 군집도 관찰되었다. 이상의 세포학적 소견으로 본 예와 감별을 해야되는 종양으로는 점액성 육종과 골격외 연골육종, 척삭종(chordoma) 등을 생각하였으며, 연골세포가 관찰되지 않는 경우는 악성 혈관 주피종(malignant hemangiopericytoma)이나 분화가 나쁜 활막육종, Ewing 육종 등과 감별이 특히 어려운 것으로 되었으나 본 예는 연골세포가 관찰되었으므로 이들과의 감별에는 별 어려움이 없었다.

점액성 지방육종의 경우 일반적으로 다수의 공포를 가지고 있는 지방모세포를 관찰할 수 있으며 핵이 공포에 의해 눌러있는 소견이 관찰된다⁴⁾. 점액성 악성 섬유조직구종의 경우 다형성을 보이는 방추상세포와 거대세포를 관찰할 수 있고 유사분열소견이 쉽게 관찰된다⁵⁾. 골격외 연골육종의 경우 악성연골세포와 함께 다형성을 보이는 방추형세포나 다핵거대세포가 관찰되고 핵소체가 뚜렷하며 세포질이 풍부한 소견을 보인다⁶⁾. 척삭종(chordoma)은 주로 척추에서 발생하는 종양으로 세포가 크고 단핵이며 다수의 공포를 갖고 있는 담공모세포(physaliphorous cell)를 관찰할 수 있다⁷⁾.

간염성 연골육종의 기원에 대해서는 일반적으로 전연골세포(pre-cartilage)기원으로 받아들여지고 있으며 1990년 Swanson 등⁸⁾은 종양에서 관찰되는 미분화세포가 태아연골(fetal cartilage)에서 관찰되는 작은 미분화세포와 면역조직화학적으로 유사함을 밝혔다. 면역조직화학적으로 종양의 미분화세포와 태아연골의 미분화세포 모두 vimentin과 Leu-7에 양성하였고 S-100 단백질에 음성인 소견을 보였고, 양쪽 열공세포에서는 vimentin과 Leu-7, S-100 단백질에 양성이었으며 cytokeratin, epithelial membrane antigen, desmin, actin 등에는 두세포 모두 음성소견을

보였다.

환자는 완전 절제가 이루어지지 않은 상태에서 수술후 화학요법과 방사선 치료를 받았으나 2개월 후 같은 부위에서 종괴가 재발하여 다시 종괴 적출술을 시행받고 술후 화학요법을 받고있다.

참고 문헌

1. Dahlin DC, Henderson ED: Mesenchymal chondrosarcoma: Further observation on a new entity. *Cancer* 15:410-418, 1962
2. Nakashima Y, Unni KK, Shives TC, Sweet RG, Dahlin DC: Mesenchymal chondrosarcoma of bone and soft tissue: A review of 111 cases. *Cancer* 57:2444-2453, 1986
3. Doria MI, Warig HH, Chisoy MJ: Retroperitoneal mesenchymal chondrosarcoma: Report of a case diagnosed by fine needle aspiration cytology. *Acta Cytol* 34:529-532, 1990
4. Akerman M, Rydholm A: Aspiration cytology of lipomatous tumors: A 10-year experience at an orthopedic oncology center. *Diagn Cytopathol* 3: 295-301, 1987
5. Nguyen GK, Jeannot A: Cytopathologic aspect of pulmonary metastasis of malignant fibrous histiocytoma, myxoid variant: Fine needle aspiration biopsy of a case. *Acta Cytol* 26:349-353, 1982
6. Calafat SA, Wright AL, Rosen SE, Walowitz A, Koprowska I: Fine needle aspiration cytology of extraskkeletal chondrosarcoma. *Acta Cytol* 28:81-85, 1984
7. Plaza JA, Ballestin C, Perez-Barrlos A, Martinez MA, DeAgustin P: Cytologic, cytochemical, immunocytochemical and ultrastructural diagnosis of a sacrococcygeal chordoma in a fine needle aspiration biopsy specimen. *Acta Cytol* 33:89-92, 1989
8. Swanson PE, Lillemoie TJ, Manivel JC, Wick MR: Mesenchymal chondrosarcoma. *Arch Pathol Lab Med* 114:943-948, 1990