

## 폐 과오종의 세침흡인 세포학적 소견

- 2예 보고 -

가톨릭대학교 의과대학 임상병리학교실

김진아·김경미·김영실·이안희·심상인·김병기

= Abstract =

### Fine Needle Aspiration Cytology of Pulmonary Hamartoma

- A Report of Two Cases -

Jeana Kim, M.D., Kyoung-Mee Kim, M.D., Young-Sill Kim, M.D.,  
Anhi Lee, M.D., Sang In Shim, M.D., and Byung Kee Kim, M.D.

Department of Clinical Pathology, College of Medicine,  
The Catholic University of Korea, Kyoung Ki-Do, Korea

Pulmonary hamartoma is an uncommon benign tumor consisting of a mixture of loose fibromyxoid tissue, cartilage, fat, and cleft-like spaces lined by cuboidal or ciliated epithelium. Cytologically, the presence of a mesenchymal component is essential for the diagnosis of pulmonary hamartoma. We report the fine needle aspiration cytologic findings of two cases of pulmonary hamartoma. Case 1 was a 71-year-old woman with a mass, measuring 1.8×1.5 cm in the upper lobe of the right lung. Case 2 was a 51-year-old woman with a mass, measuring 2.3×2.0 cm in the lower lobe of the right lung. Fine needle aspiration cytology of both pulmonary masses revealed several sheets of loose fibromyxoid tissue fragments with focal cartilaginous differentiation and a few clusters of bland cuboidal epithelial cells on the bloody background. The diagnosis was histologically confirmed by needle biopsy.

---

**Key words:** Pulmonary hamartoma, Fine needle aspiration cytology, Lung

---

책임저자 : 김경미

주 소 : (403-016) 인천광역시 부평구 부평6동 665, 가톨릭대학교 의과대학부속 성모자애병원 임상병리과

전 화 : 032-510-5538

팩 스 : 032-510-5881

E-mail address : kkmkys@netsgo.com

\* 본 논문은 가톨릭중앙의료원 학술연구조성비로 이루어졌음.

## 서 론

폐의 과오종은 폐에서 발생하는 단발성 종괴의 4%를 차지하는 양성 종양의 하나이다.<sup>1)</sup> 이는 주로 40대 이후에 우연히 발견되고 서서히 자라는 종양이다.<sup>2)</sup> 방사선학적으로 폐의 변연부에 동전모양의 단독결절의 형태로 나타나 비교적 임상적으로 진단이 쉬운 편이지만 간혹 악성 질환이나 결핵 등의 다른 폐의 결절성 질환과 감별이 필요한 경우가 있다. 폐의 변연부에 발생한 단독결절의 세침흡인 세포 검사는 일반적으로 안전하고 간단하여 널리 쓰이고 있다.<sup>3)</sup> 그러나 과오종의 세침흡인 세포학적 소견에 대한 보고는 그다지 많지 않은데 그 이유는 아마도 판독시에 악성 세포의 유무에 관심을 갖고 관찰하므로 간엽 조직의 존재를 간과하기 때문이라고 생각된다.<sup>3, 4)</sup>

저자들은 최근 폐에서 시행한 세침흡인 세포 검사에서 과오종 두 예를 경험하였기에 문헌고찰과 함께 보고하는 바이다.

## 증 례

### 1. 임상 소견

증례 1은 71세 여자로서 5년 전에 폐의 우측 상엽에 1.8×1.5 cm 크기의 경계가 명확하고 등근 결절을 우연히 발견하여 내원하였으며, 증례 2는 51세 여자로서 3년 전에 폐의 우측 하엽에 2.3×2.0 cm 크기의 경계가 명확하고 등근 결절을 발견하여 내원하였다. 두 예 모두 특별한 과거력은 없었다. 흉부 X-선 사진과 흉부 전산화 단층 촬영상 두 예 모두 경계가 명확하고 등근 결절을 관찰하였다(Fig. 1). 임상적으로 과오종의진 하에 세침흡인 세포 검사를 시행한 후 조직 생검을 시행하였다.

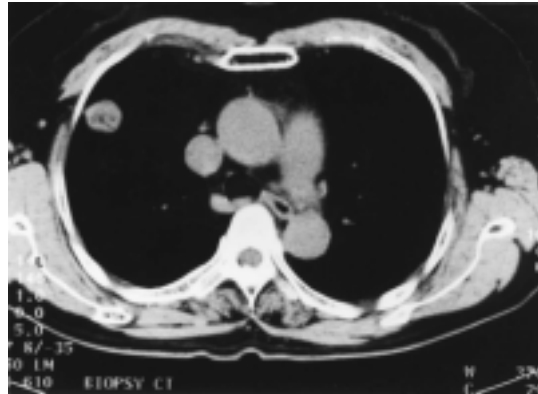


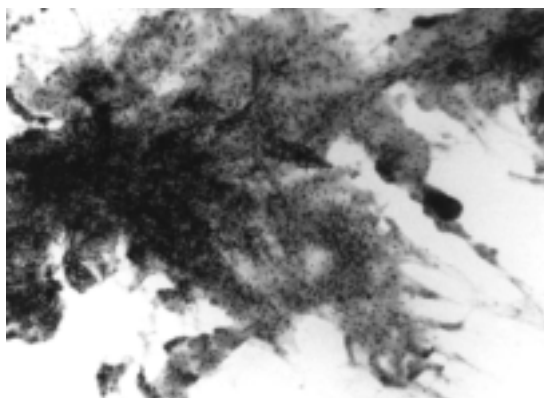
Fig. 1. Chest CT: A well-circumscribed nodule.

### 2. 세포학적 소견

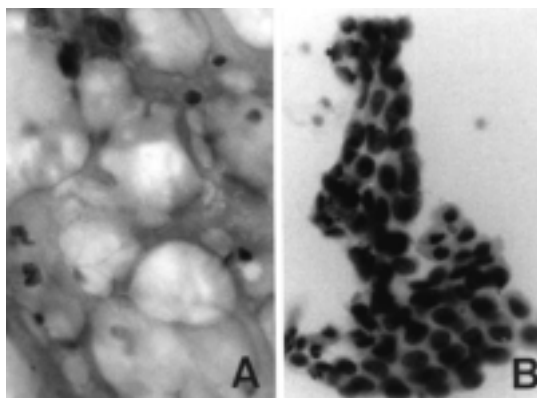
세침흡인 표본의 세포학적 소견은 혈성 도말 배경에 방추형 세포로 구성된 판상 구조물들이 흩어져 있었다(Fig. 2). 이 판상 구조물은 대부분은 섬유점액성 물질로 구성되어 있었으며 일부는 성숙한 지방조직과 연골조직으로의 분화를 보이는 곳도 있었다(Fig. 3). 고배율 소견상, 방추형 세포는 성숙한 지방세포와 섬유모세포 그리고 연골세포와 유사한 모양이었으며 악성을 시사할 만한 세포학적 소견은 관찰할 수 없었다(Fig. 4). 판상 구조물 사이에 입방상피세포들이 군집으로 흩어져 있었는데, 이 세포들의 핵은 둥글고 핵막이 평활하며 염색질은 균일하였다(Fig. 5).

### 3. 조직학적 소견

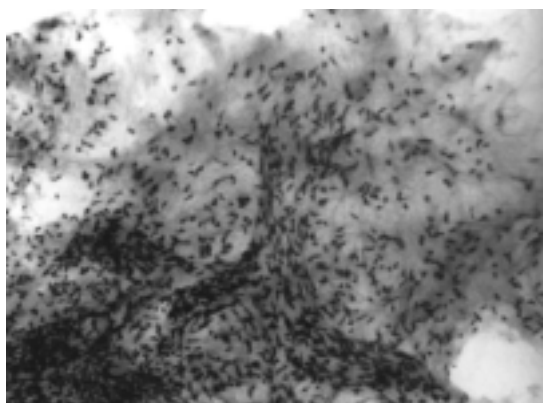생검 조직은 육안적으로 백색의 고무양 소견이었다. 조직학적으로 성숙한 연골 조직이 대부분이었으며 연골막이 없이 지방조직으로의 분화를 보이는 부위를 일부 관찰할 수 있었다(Fig. 6).




**Fig. 2.** Low power view of FNAC findings: Sheets of cellular fibromyxoid material on hemorrhagic background (Papanicolaou,  $\times 40$ ).



**Fig. 4.** High power view of FNAC findings: (A) Spindle-shaped cells in the fibromyxoid material with chondroid differentiation (Papanicolaou,  $\times 400$ ). (B) A cluster of columnar epithelial cells (Papanicolaou,  $\times 400$ ).



**Fig. 3.** Medium power view of FNAC findings: Spindle cells in fibromyxoid material (Papanicolaou,  $\times 100$ ).



**Fig. 5.** Histologic section of the lung: mature cartilage and fibroadipose tissue (H-E,  $\times 100$ ).

## 고 찰

폐에 발생하는 과오종은 과거에는 발생학적인 오류에서 기원한다고 생각하여 과오종이라는 용어를 사용하였다. 그러나 이 종양이 20세 이전에는 거의 발견되지 않으며 그 이후에 발생하여 서서히 자라므로 현재는 발생학적인 기원이기보다 중년 이후에 호발하는 양성 종양이라고 정의하고 있다.<sup>5)</sup>

조직학적으로는 연골과 결합 조직, 지방, 평활근 및 호흡성 상피 등을 포함하는 양성 간엽 조직과 상피 조직의 혼합으로 구성되어 있으며, 세포학적인 소견은 이들의 구성에 따라 각각 다르게 나타난다. 과거에는 연골부위에서 세침흡인이 쉽지 않고 세포학적 소견이 정상 연골이나 간엽 조직으로 오인하거나 간과하여 세침흡인 세포검사에 의한 폐의 과오종의 진단이

쉽지 않았다.<sup>3, 6, 7)</sup> 그러나 Hamper 등<sup>8)</sup>은 폐의 과오종의 진단율을 86%으로 보고하여 폐의 과오종에서 세침흡인 세포검사의 유용성을 강조하였다.

폐에 발생한 과오종의 세침흡인 세포학적 소견에 대하여 Dahlgren<sup>9)</sup>이 처음 보고하였는데, 연골이 폐의 과오종의 진단에 필수적이라고 하였으며 그 후에도 이에 대한 여러 보고가 있었다.<sup>3, 8)</sup> Ludwig 등<sup>4)</sup>은 폐의 과오종의 세침흡인 세포학적 소견에서 가장 중요한 소견이 연골이 아니라 간엽 조직이라고 처음 주장하였으며 섬유점액성 기질이 특징적인 소견이라고 기술하였다. 그 후 Dunbar와 Leiman<sup>10)</sup>과 Wiatrowska 등<sup>11)</sup>은 섬유점액성 기질의 다양한 양상을 기술하면서 섬유점액성 기질과 연골성 기질 그리고 잘 분화된 연골 등을 관찰할 수 있다고 하였다. 폐의 과오종의 세침흡인 세포학적 소견에서 간엽 조직 성분 외에 상피 세포들도 관찰되는데, Dahlgren<sup>9)</sup>과 Ludwig 등<sup>4)</sup>은 섬모원주상피와 입방상피 세포를 관찰하였으며, Ramzy<sup>3)</sup>는 보고에서는 섬모원주상피만을 관찰하였다. 저자의 예에서는 소수의 입방상피 세포들만 나타나고 섬모원주상피는 볼 수 없었다.

Dahlgren<sup>9)</sup>은 많은 수의 조직구와 약간 증가한 림프구들을 기술하였으며 Ramzy<sup>3)</sup>도 림프구가 약간 증가하였다고 기술하였는데 본 예들에서는 이러한 소견이 없었다.

저자들이 경험한 본 예들에서는 세침흡인 세포학적 소견상, 부분적으로 연골성 분화를 보이는 여러개의 섬유점액성 기질이 판상 구조로 나타나고 소수의 입방상피세포들이 흩어져 있으며 주변에 염증성 배경을 관찰할 수 없어서 과오종으로 진단할 수 있었다.

## 참 고 문 헌

1. 서은희, 지제근: 폐의 과오종. 대한병리학회지 20:100-106, 1986
2. Bateson EM: So-called hamartoma of lung- a true neoplasm of fibrous connective-tissue of the bronchi. *Cancer* 31:1458-1467, 1973
3. Ramzy I: Pulmonary hamartomas: Cytologic appearances of fine needle aspiration biopsy. *Acta Cytol* 20:15-19, 1976
4. Ludwig ME, Otis RD, Cole SR, Westcott JL: Fine needle aspiration cytology of pulmonary hamartoma. *Acta Cytol* 26:671-677, 1982
5. Colby TV, Koss MN, Travis WD : Tumors of the lower respiratory tract. In: Atlas of tumor pathology, 3rd series, Washington DC, Armed Forces Institute of Pathology 1995, pp319-325
6. 명나혜, 조경자, 장자준: 세침흡인 세포술로 진단된 폐과오종 3예. 대한병리학회지 23:355-358, 1989
7. 민동원, 이광길: 폐 과오종의 세침흡인 세포학적 소견 -1례 보고-. 대한세포병리학회지 3:30-36, 1992
8. Hamper UM, Khouri NF, Stitik FP, Siegelman SS: Pulmonary hamartoma: diagnosis by transthoracic needle-aspiration biopsy. *Radiology* 155:15-18, 1985
9. Dahlgren S: Needle biopsy of intrapulmonary hamartoma. *Scand J Resp Dis* 47:187-194, 1966
10. Dunbar F, Leiman G: The aspiration cytology of pulmonary hamartomas. *Diagn Cytopathol* 5:174-180, 1989
11. Wiatrowska BA, Yazdi HM, Matzinger FRK, MacDonald LL: Fine needle aspiration biopsy of pulmonary hamartomas: Radiologic, cytologic and immunocytochemical study of 15 cases. *Acta Cytol* 39:1167-1174, 1995