대한병리학회지: 제 36 권 제 4 호 2002
The Korean Journal of Pathology. 2002; 36: 266-70

치명적 분선충증에서의 치료 저항 피부 분선충
- 1부검례 보고 -

김나래 · 김대수 · 한정호 · 최동철[1]

성균관대학교 의과대학 삼성서울병원
진단병리과, [1]내과

접 수 : 2002년 3월 14일
게재승인 : 2002년 4월 29일

책임저자 : 한 정 호
우 135-710 서울시 강남구 일원동 50
삼성서울병원 진단병리과
전화: 02-3410-2765
Fax: 02-3410-0025
E-mail: jhhan@smc.samsung.co.kr

Fatal Strongyloidiasis with Residual Cutaneous Larvae
- An Autopsy Case Report -

Na Rae Kim, Dae Su Kim, Joungho Han and Dong-Cheol Choe[1]

Departments of Diagnostic Pathology and [1]Internal Medicine, Samsung Medical Center, Sungkyunkwan University School of Medicine, Seoul, Korea

Strongyloides stercoralis hyperinfection in immunocompromised patients is difficult to control due to delayed diagnosis, especially in nonendemic areas. A 70-year-old diabetic woman came in with an intermittent diarrhea. She received massive steroid therapy for a week under the impression of idiopathic gastrointestinal eosinophilic syndrome. Diagnosis of strongyloidiasis was made by demonstration of filariform larvae in two repeated sputum specimens two months later. Despite massive administration of albendazole, she died of diabetic ketoacidosis and septic shock. Autopsy revealed a diffusely thickened bowel wall, superimposed invasive pulmonary aspergillosis and the near total destruction of the lungs. Filariform larvae were detected only in the cutaneous lesions. It was presumed that *Strongyloides stercoralis* hyperinfection was caused by autoinfection in the patient's immunosuppressed status. The present case has two clinical importances; first, intensive treatment with albendazole could erradicate parasites except for the skin but sepsis presumably occurred due to a hypersensitivity reaction against liberated endotoxins during the death of the parasites by the drug. Second, cutaneous parasitic lesion resists the intensive antihelminthic treatment in an immunocompromised host.

Key Words : Strongyloides stercoralis-Skin-Autopsy-Immunosuppression

분선충(*Strongyloides stercoralis*)은 토양 매개성 윤충 중 하나로서 전세계적으로 분포하며 온난다습한 열대성 기후에서 높은 유병률을 보인다. 국내에는 외국 여행력이 없는 도시 거주자에게서 주로 발생했으며, 아직 대규모의 역학 연구를 시행한 적이 없으므로 분선충의 정확한 국내 유병률은 알 수가 없지만, 20예 이상이 산발적으로 보고되어 왔다.[1-6] 대부분이 대변 검사나 위장관 내시경으로 진단한 장관 분선충증에 대한 보고였고, 피부 생검을 통해 진단된 한 예가 있다.[2] 대부분의 분선충증은 무증상인 경우가 많지만, 설사, 복통 등의 소화기 증상을 보이기도 하며 간혹 자가감염으로 인해 중감염이 되어 사망하는 등의 다양한 임상 경과를 보인다. 최근에는 albendazole의 투약으로 잘 치유된다고 하지만, 만성 감염이나 면역저하 상태의 환자의 경우에는 중감염이 되어 사망에 이르기도 한다.[3] 분선충의 중감염으로 사망한 환자의 부검에 대한 국내 보고는 없다.

저자들은 면역억제상태 환자의 가래에서 분선충의 사상유충을 발견하여 albendazole 치료를 하였지만 사망한 경우를 경험하고, 그 후 부검을 시행한 1예를 보고하고자 한다.

증 례

70세 여자가 3-4개월간의 상복부 통증, 구역, 간헐적 설사를 주소로 내원하였다. 환자는 줄곧 서울에서 거주해 왔던 주부였고, 외국 여행 등의 병력이 없었으며 야생동물의 생식이나 날회 등을 먹은 일도 없었다. 다만 과거 30년간 무릎 통증으로 비스테로이드성 소염진통제와 한약을 계속 복용하였으며, 내원 5개월 전 타병원에서 당뇨를 진단받았고 이에 대한 치료가 없이 지냈다고 한다. 신체 검사상 다소 창백한 얼굴과 결막, 우묵부종이 있었고 장음이 경도로 증가되어 있는 만성 병색이었다. 급격한 체중 감소 등은 없었다. 처음 내원 당시 촬영한 단순 가슴 및 복

부 방사선 사진은 정상이었고, 말초혈액검사상 혈색소는 7 g/dL로 떨어져 있었으며 백혈구는 19,820/mm^{3}이고 호산구는 10,900/mm^3 (55%)으로 증가되어 있었다. 혈청 단백은 3.5 mg/dL (정상치 6-8.2 mg/dL)으로 저하되어 있었고 면역글로불린치는 1.8 mg/dL (정상치 2-3.5 mg/dL), 알부민치는 1.6 g/dL (정상치 3.5-5.2 mg/dL)이었다. 위장관 내시경 검사상, 위벽의 출혈성 미란이 있었고 생검은 하지 않았다. 소장 생검상 소장벽에서 호산구 침윤이 관찰되었다. 골수검사에서도 특이 소견이 관찰되지 않았다. 7회에 걸쳐 연속으로 시행한 대변 검사에서 기생충의 성충 및 충란이 발견되지 않았고 대변 배양은 하지 않았다. ELISA 법으로 검사한 parasite-specific Ig G antibody 혈청검사에서 낭미충, 스파르가눔, 간흡충, 폐흡충, 아니사키스 항원에 대해 모두 기준치 이하의 흡광도를 보였다. 원발성 위장관 호산구증가증으로 잠정적으로 진단하고 일주일간 대량 스테로이드 치료(solumedrol 250 mg/day)를 시도하였다. 설사 빈도의 감소와 혈중 호산구의 현저한 감소를 보여서 1주일 뒤에 퇴원하였고 경구 스테로이드 투여로 전환하였다. 퇴원 1주일 후 다시 악화된 설사와 혈변으로 재입원과 동시에 대량의 스테로이드 치료를 다시 시작하였고 총정맥영양을 병행하였다. 인슐린 정맥주사를 했지만 혈당치는 190-220 mg/dL으로 조절이 잘 되지 않았다. 입원 당시에 말초혈액검사상 범혈구감소증이 있었고, 대량 스테로이드 치료를 함과 동시에 말초혈액의 호산구수는 500/mm^{3}으로 감소하였으나 더욱 심해진 설사와 혈압저하, 쌕쌕거림, 저산소혈증 및 호흡곤란이 생겨 패혈성 쇼크가 의심되었다. 재입원 후 60일째에 촬영한 가슴 방사선 사진에서 양측성 광범위 침윤이 발견되었다. 가래 검사를 6번 반복 시행하였고 기관지경을 통한 폐 생검을 2번 시도하였으며, 2번의 연속 가래 검사에서 길이 300 μm, 폭 13 μm의 굽은 유충이 다량 관찰되었다(Fig. 1A). 유충의 외피는 얇은 연분홍색 아교질로 이루어져 있었고 긴 비망울성 식도가 보였으나, 그외의 내부 장기의 구별은 확실하지 않았다(Fig. 1B). 이에 대하여 분선충의 3기 유충인 사상유충(filariform larvae)으로 진단하였다. 스테로이드 투약을 즉시 중단하고 albendazole 800 mg을 1일 2회로 나누어 3주일간 치료하였다. 인공호흡기 치료 중이어서 추적 가래 검사는 시행할 수 없었지만, 대변 검사에는 유충이 관찰되지 않았다. 혈액배양에서 세균이나 진균은 배양되지 않았다. 수차례의 당뇨성 케토산혈증과 회복이 반복되었고, 환자의 호흡곤란이 점차 악화되어 입원 83일에 사망하였다. 부검을 시행한 결과 환자의 흉복부 및 대퇴부에 0.2-0.3 cm 크기의 점출혈이 다수 관찰되었다(Fig. 2). 흉곽은 유착되어 있었고 혈성 흉수 200 cc가 관찰되었으며 혈성 복수가 500 cc있었다. 소장 및 대장에 모두 혈변이 차 있었고 전반적으로 다소 두껍고 딱딱해져 있었다. 점막은 충혈성 미란을 보였다. 양쪽 폐는 다갈색의 광범위 경화와 부분 출혈을 보였고, 우 폐 하엽에는 6 cm의 경계가 불명확한 검붉은 혈종성병변이 관찰되었다(Fig. 3). 좌우 폐는 각각 18×11×6 cm, 640 g, 16×10×5 cm, 470 g이었다. 현미경 소견상 양쪽 폐 전반에 걸친 폐포의 파괴, 형질 세포, 림프구와 다핵구의 염증 세포의 침윤과 폐포강내 거품세포로 차 있는 급성 호흡기능상실에 동반된 파괴성 폐렴 소견을 보였다. 우측 폐의 혈종은 예각으로 갈라지는 격막성 진균으로 차 있어 침습성 아스페르길루스증으로 진단하였다. 소장 및 대장 점막층의 세포는 탈락되어 거짓막으로 덮여져 있고 고유층내 출혈이 동반

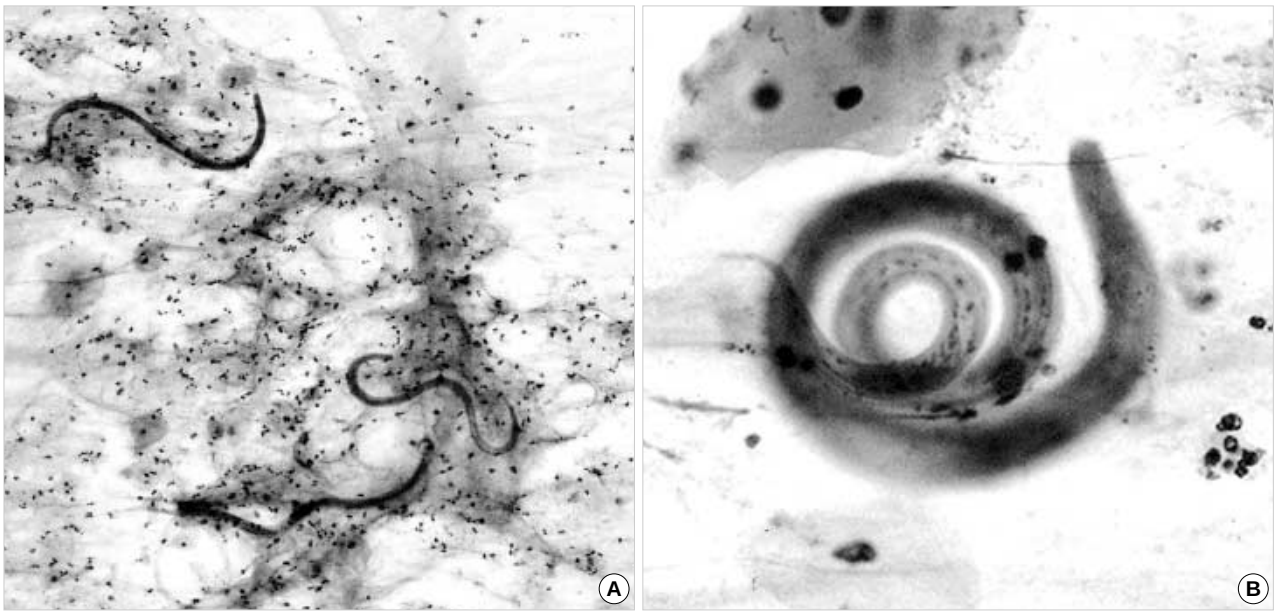

Fig. 1. (A) Sputum cytology shows many filariform larvae, measuring 300 μm in length. (B) Higher magnification of the filariform larvae shows nonbulbous esophagus.

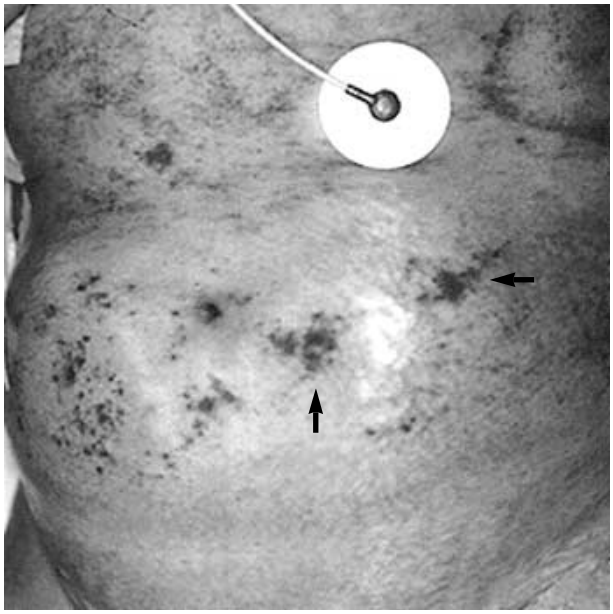

Fig. 2. Gross photograph of the skin shows multiple scattered hemorrhagic petechiae (arrows) on the abdomen, chest and upper thigh.

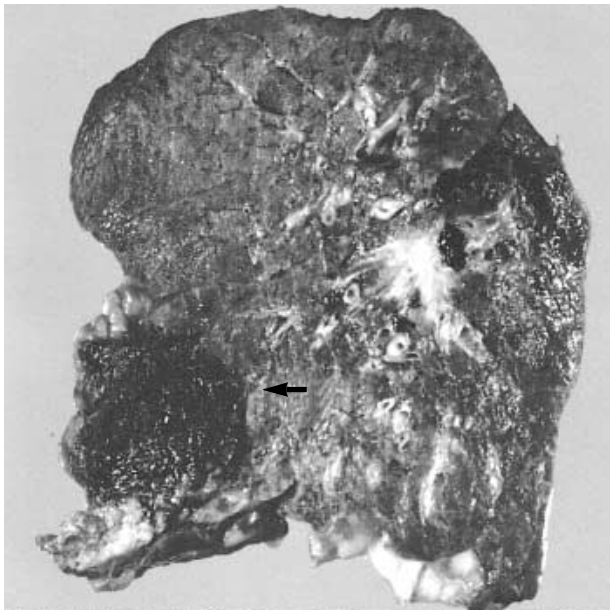

Fig. 3. Cut surface of the dissected right lung shows a large hematoma (arrow) in which Aspergillus organisms are found under the microscope.

되어 있었다. 장관 벽은 전반적으로 중등도의 섬유화를 보였고 림프구 및 형질세포의 침윤이 있었으며 성충이나 유충은 보이지 않았다. 폐 및 위장관에서 분선충은 발견되지 않았다. 점출혈이 있던 피부는 광학현미경상 표피가 잘 유지되어 있고 하부의 그물 모양 진피에서 림프구, 형질세포 및 호산구의 침윤을 보였다. 진피 병터 내부에는 가래에서 발견된 것과 같은 다수의 분선충

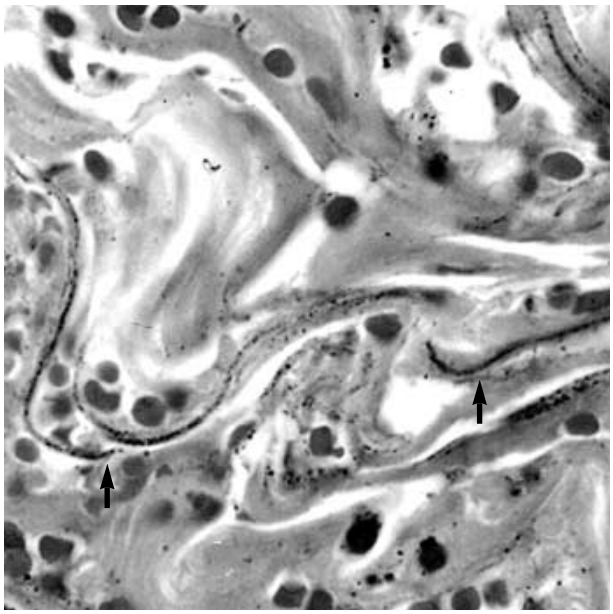

Fig. 4. Skin lesion shows numerous larvae at the reticular dermis (arrows).

사상유충이 관찰되었다(Fig. 4). 부검시 적출된 뇌, 척수, 식도, 위, 간, 심장, 비장, 콩팥, 방광, 가슴 및 장관막 림프절 등은 육안 및 현미경 소견상 정상이었다. 양측 부신은 심한 위축을 보였다. 부검시 채취한 뇌척수액, 흉강삼출액과 복수의 체액 세포검사에서도 분선충은 관찰되지 않았다.

고 찰

분선충은 1876년 Normand 등에 의해 처음 발견된 선충이며 1900년에 Ascanazy에 의해 생활상이 밝혀졌다.[7] 흙속에서 1기 유충인 간상유충(rhabditiform larvae)이 여러 번의 탈피를 거쳐 성충이 되는 자유 생활을 반복하지만, 환경의 변화가 생기면 흙에서 감염형인 3기 유충인 사상유충으로 발육한 뒤에 사람의 피부로 들어가서 이동할 때 가려움증과 붉은 발진을 동반한 피부분선충이 된다. 사상유충으로의 변화는 흙뿐만 아니라 피부내 혹은 장관에서 모두 가능하다. 피부만 감염되었을 때 정상 면역을 가진 경우에는 하루 내지 이틀에 치유된다. 사상유충의 형태로 흙, 물에서 수년간 생존도 가능하지만, 성충의 생존 기간은 수개월 정도이다.[7] 산란된 충란이 장내에서 간상유충으로 대변으로 배출되거나 혹은 사상유충으로 바뀌는 등의 과정을 거친다. 혹은 사상유충이 직접 침입, 즉 자가감염으로 장 점막을 뚫고 장관 벽을 통해 전신 정맥순환으로 들어가서, 폐, 심장에도 감염된다. 항문 주위나 회음부 피부에서 반복적인 자가감염으로 점차 충체수가 증가하면 면역능이 떨어진 사람의 경우 중감염이 되어 전신성 분선충증으로 진행되기도 한다.[8,9]

임상적으로 분선충증은 반복된 설사를 주로 보이지만, 장관의 만성 감염시에는 이차적으로 섬유화 혹은 육아종이 생기거나 혹은 직접 유충에 의해서 장관 벽의 신경얼기가 파괴되어 변비 증상이 번갈아 오기도 한다.[6] 유충이 장관 벽을 침범할 때 장내 세균도 함께 침입하면 이차적인 박테리아혈증에 의한 패혈증이 오기도 한다. 분선충의 성충은 주로 상부 소장의 점막 창자움에서 기생하지만 위를 침범하여 출혈성 위염을 일으키기도 한다. 본 예에서도 저알부민증이 동반되었는데 대부분의 분선충증 환자에서 저알부민증과 고감마글로불린증을 보인다. 장분선충증에서 유충이 장관 벽을 뚫는 과정에서 점막의 미란이나 궤양이 생기고 저알부민혈증이나 흡수 불량이 생긴다. 폐순환을 거치면서 폐분선충증이 되면 기관지, 기도, 인두 등에서 자극에 의한 기침 증상을 보이기도 하며, 심한 경우에는 호흡 곤란, 기관지 폐렴이나 객혈을 보이기도 한다. 이런 감염 과정으로 미루어 알 수 있듯이 중감염 시 가장 많은 손상을 받는 장기는 폐와 소장이라고 한다.[9-11] 위장관이나 호흡기 증상은 전혀 없고 급성 콩팥기능상실을 보인 환자의 콩팥과 근 생검을 통해 결절혈관염으로 진단하고 스테로이드로 치료하던 중에 사망한 환자의 부검에서 소장과 폐에 다량의 유충이 발견되었고 콩팥에서와 같은 괴사혈관염 소견이 소장 점막에서 관찰되는 것으로 미루어 보아 아스페르길루스처럼 분선충도 작은 혈관의 괴사성 파괴를 일으킬 수 있는 것으로 보인다.[12]

분선충의 방어에 관여하는 인체의 면역 기전은 세포성 면역과 체액성 면역 모두가 관여한다고 한다.[11] 만성 질환이 있거나 난치성 피부병의 치료로서 만성적으로 스테로이드 등의 면역억제제의 투약, 후천성 면역결핍증, 악성 림프종, 화학요법 치료 중인 사람에 중감염이 되는 것으로 미루어 보아 세포성 면역의 결핍이 분성충의 방어에 더 관여하는 것으로 추정된다.[14]

만성 감염에서는 호산구증가증이 흔히 동반되며, 호산구증가증의 소실은 나쁜 예후를 시사하는 소견이라고도 한다.[15,19] 그러나, 이런 나쁜 예후의 원인이 호산구증가증의 소실로 인하여 분선충의 진단이 늦어지는 데 기인한 것 외에 다른 인자가 있는지 여부는 확실하지 않다.

분선충의 진단은 대변내 유충의 발견뿐만 아니라 분선충 항원을 ELISA법을 이용한 혈청검사, 생리심염수를 이용한 십이지장 흡인검사, 소장 생검, 농축 가래 검사, 소변 검사로 가능하다. 그러나 만성 감염시에는 변성된 유충과 주변의 육아종만 관찰되는 생검 소견을 보이는 등 십이지장 생검에 의한 분선충의 발견율이 2%로 낮다.[11] 오히려 십이지장 흡인검사의 민감도가 생검이나 대변 검사보다 훨씬 높다는 보고가 있다.[17] 대변에서 충체가 변성되어 형태학적 검사가 어려운 경우에 다른 선충 즉 회충, 구충과의 감별을 위해 Harada-Mori 분변배양변의 배양하는 것도 도움이 된다.[7] 본 증례와 같이 가래에서 발견되는 경우에 유충 혹은 성충의 크기와 생김새의 특징으로 진단할 수 있다. 인체내에서 기생할 때와 토양에서의 자유 세대의 모양과 크기가 각각 다르다.[7,18] 즉, 자유 세대의 암컷 성충은 길이 1 mm, 폭 50-60 μm이고, 기생 세대에서는 암컷 성충의 크기는 길이 2 mm, 폭 30-60 μm이며, 식도, 창자, 생식기관으로 이루어져 있다. 기생 세대의 암컷 성충이 소장 점막의 창자움에 기생하다가 충란을 배출하면 장관내에서 부화되어 1기 유충인 간상유충이 된다. 충란은 크기가 50-60 μm의 얇은 피막으로 둘러 싸인 모양이며 대변에서 발견되는 경우는 극히 드물다. 간상유충은 길이 200-400 μm, 폭 10-20 μm이고, 사상유충은 길이 300-600 μm, 폭 10-20 μm이다. 보존이 잘 된 유충은 꼬리 부분의 홈이 특징적으로 관찰되므로 다른 선충과의 감별이 가능하다. 그러나 실제로는 대변에서는 변성되어서 반복 검사에서도 관찰이 쉽지 않고, 본 증례처럼 가래, 소변 등에서 비로소 발견되는 경우도 왕왕 있다.[15] 위장관 증상이나 호흡기 증상이 없이 드물게 간이나 콩팥 등을 침범하여 장기 증상을 보이는 경우는 진단이 어렵다.[12,19]

분선충은 면역 기능이 양호한 감염자는 thiabendazole, mebendazole, albendazole 등으로 잘 치유되지만, 면역저하 환자는 중감염, 늦은 진단 및 기회감염 등의 이유로 치명률이 86%까지 보고된다.[20] 중감염은 치료에 잘 반응하지 않지만, 최근에는 ivermectin으로써 중감염도 성공적으로 치유되었다는 보고가 있다.[21] 본 증례는 돌이켜 생각해 보면, 당뇨가 있는 노인 환자의 설사의 원인을 특발성 만성 호산구증가증으로 진단하여 스테로이드 대량 치료를 하던 중에 전신성 분선충 중감염증으로 급격히 진행한 것으로 추정된다. 피부를 관통한 간상유충은 대개는 별다른 염증 반응 없이 하루 내지 이틀에 치유되므로, 부검시 보인 피부의 병터는 전신감염의 국소 소견으로 생각되었고, 전신적 중감염은 자가감염에 의한 것으로 생각된다.

Haque 등[9]의 7예의 부검 보고에 의하면 사상유충이 장관의 림프관이나 후복부 림프절에서는 다량 발견되는 데에 비해, 중감염에서도 비장, 간 등의 림프망조직에서는 거의 없으며, 적출된 장기 중 상부 소장과 폐에서 가장 많은 충체 및 사상유충이 관찰되었다고 보고하였다. 특히 다른 장기의 유충이 모두 박멸되고 없는 부검 증례에서도 폐에서는 모든 부검예에서 유충이 관찰되었다고 하였다. 대량 치료를 하여도 장관 분선충증에 비해 호흡기 감염은 치료에 저항함을 알 수 있고, 장관 중 상부 소장이 하부 소장에 비해 수적으로 월등히 많은 유충이 관찰된다고 하였으나, 본 부검례에서는 기타 장기에서는 치료에 의해 박멸된 점이 기존의 보고와 달랐다. 피부 병터의 치료에 대한 반응에 대한 보고는 아직 기술된 바 없다. 국내에서는 비교적 드문 분선충증의 진단과 치료에 있어서 이러한 임상 경과는 가치가 있다고 생각하여 본 부검례를 보고한다.

참고문헌

1. Lee GH, Kho WG, Lim OK, *et al.* A case of strongyloidiasis associated with acute hemorrhagic gastritis. Korean J Gastrointest

Endosc 1999; 19: 73-7.
2. Sohn JH, Park HR, Song KY, Cho SY. Cutaneous infection of larval Strongyloides stercoralis manifesting pseudolymphomatous reactions. Korean J Pathol 1996; 30: 466-9.
3. Yoon DH, Yang SJ, Kim JS, *et al.* A case of fatal malabsorption syndrome caused by Strongyloidiasis complicated with isosporiasis and human cytomegalovirus infection. Korean J Parasitol 1992; 30: 53-8.
4. Lee SK, Shin BM, Khang SK, *et al.* Nine cases of strongyloidiasis in Korea. Korean J Parasitol 1994; 32: 49-52.
5. Chi JG, Sung RH, Cho SY. Tissue parasitic disease in Korea. J Korean Med Sci 1988; 3: 51-62.
6. Han HS, Jung HC, Hong SC, *et al.* A case of nephrotic syndrome after massive infection of Strongyloides stercoralis. Korean J Gastroenterol 1990; 22: 978-81.
7. Mayers WM, Connor DH, Neafie RC. In: Binford CH, Connor DH, eds. Pathology of tropical and extraordinary diseases. Washington, D.C.: Armed Forces Institute of Pathology, 1976; 428-32.
8. Tabacof J, Feher O, Katz A, Simon SD, Gansl RC. Strongyloides hyperinfection in two patients with lymphoma, purulent meningitis, and sepsis. Cancer 1991; 68: 1821-3.
9. Haque AK, Schnadig V, Rubin SA, Smith JH. Pathogenesis of human strongyloidiasis: autopsy and quantitative parasitological analysis. Mod Pathol 1994; 7: 276-88.
10. Dwork KG, Jaffe JR, Lieberman HD. Strongyloidiasis with massive hyperinfection. N Y State J Med 1975; 75: 1230-4.
11. Adedayo AO, Grell GA, Bellot P. Case study: fatal strongyloidiasis associated with human T-cell lymphotropic virus type 1 infection. Am J Trop Med Hyg 2001; 65: 650-1.
12. Kiyuna M, Toda T, Tamamoto T, *et al.* An autopsy case of periarteritis nodosa associated with disseminated strongyloidiasis. Rinsho Byori 1994; 42: 883-7(Jpn).
13. Carvalho EM, Andrade TM, Andrade JA, Rocha H. Immunological features in different clinical forms of strongyloidiasis. Trans R Soc Trop Med Hyg 1983; 77: 346-9.
14. Genta RM, Ottesen EA, Neva FA, Walzer PD, Tanowitz HB, Wittner M. Cellular responses in human strongyloidiasis. Am J Trop Med Hyg 1983; 32: 990-4.
15. Genta RM. Global prevalence of strongyloidiasis: critical review with epidemiologic insights into the prevention of disseminated disease. Rev Infect Dis 1989; 11: 755-67.
16. Neva FA. Biology and immunology of human strongyloidiasis. J Infect Dis 1986; 153: 397-406.
17. Feldman M, Scharschmidt BF, Sleisenger MH, eds. Sleisebger & Fordtran's gastrorointestinal and liver disease. 6th ed. Philadelphia: WB Saunders, 1998; 1664.
18. Beaver PC, Jung RC, Cupp IW. Clinical parasitology. 9th ed. Philadelphia: Lea & Febiger, 1984; 253.
19. Poltera AA, Katsimbura N. Granulomatous hepatitis due to Strongyloides stercoralis. J Pathol 1974; 113: 241-6.
20. Igra-Siegman Y, Kapila R, Sen P, Kaminski ZC, Louria DB. Syndrome of hyperinfection with Strongyloides stercoralis. Rev Infect Dis 1981; 3: 397-407.
21. Chiodini PL, Reid AJ, Wiselka MJ, Firmin R, Foweraker J. Parenteral ivermectin in Strongyloides hyperinfection. Lancet 2000; 355: 43-4.