

# 쌍둥이 임신에 발생한 *Listeria Monocytogenes* 감염의 태반소견

## - 1예 보고 -

신동훈 · 송동은<sup>1</sup> · 김규래<sup>1</sup>

부산대학교 의과대학 병리학교실  
<sup>1</sup>울산대학교 의과대학 서울아산병원 병리과

접 수 : 2006년 8월 30일  
게재승인 : 2006년 10월 30일

책임저자 : 김 규 래  
우 138-736 서울시 송파구 풍납동 388-1  
서울아산병원 병리과  
전화: 02-3010-4514  
Fax: 02-472-7898  
E-mail: krkim@amc.seoul.kr

### Placental Findings of *Listeria Monocytogenes* Infection in Twin Pregnancy - A Case Report -

Dong Hoon Shin, Dong Eun Song<sup>1</sup> and Kyu-Rae Kim<sup>1</sup>

Department of Pathology, College of Medicine, Pusan National University, Busan; Department of Pathology, <sup>1</sup>University of Ulsan College of Medicine, Asan Medical Center, Seoul, Korea

A *Listeria monocytogenes* infection is relatively rare in healthy adults. However, the chance of an infection increases almost 17 times in pregnancy due to changes in the immune function. A *Listeria monocytogenes* infection results in characteristic gross and microscopic features in the placenta, including multiple yellowish nodules showing microscopic intervillous abscess and intervillitis. We describe the placental findings of a *Listeria monocytogenes* infection that was complicated by maternal sepsis, myocarditis and congestive heart failure. The infection was discovered in the 34th week of a twin gestation in a 28 year-old woman. This case should emphasize the importance of this condition to pathologists. Antibiotic treatment was started based on the placental histologic findings before a maternal blood culture confirmed growth of *Listeria monocytogenes*. Both the mother and twin babies were healthy at the time of this report.

**Key Words** : *Listeria monocytogenes*; Placenta; Infection

세균 및 바이러스에 의한 산모와 태아의 감염증에서 태반은 다양한 조직소견의 변화를 나타낸다. 그렇지만 이러한 변화들은 대부분 비특이적인 것이 많아 조직 소견만으로는 감염의 원인을 추정하기 어렵다. 그러나 태반 실질의 용모염 가운데 *Listeria monocytogenes* 감염은 다른 원인균들보다 특징적인 소견을 보이므로 조직소견을 통해 감염균을 유추할 수 있다. 또 혈액의 균배양 결과를 얻기 전에 조직소견을 통해 감염을 의심하여 치료에 도움을 줄 수 있기도 하다.

*Listeria monocytogenes* 감염증은 건강한 사람에게서는 비교적 드물게 발생하는 질환이지만, 임신 중인 여성에게서는 면역성의 저하로 약 17배 정도 감염 위험성이 증가하고, 다태아 임신에서는 감염 위험성이 더욱 증가한다. 그리하여 *Listeria monocytogenes* 감염증은 조기 분만, 자연 유산, 사산, 태아 감염 등을 유발할 수 있을 뿐 아니라,<sup>1</sup> 감염된 산모에게서 뇌수막염 혹은 심내막염 등의 심각한 합병증이 발생한 예들도 보고되어 있다.<sup>2-4</sup>

태반에서 *Listeria monocytogenes* 감염은 국내 문헌에서도 2

예가 보고되어 있으나,<sup>5,6</sup> 쌍둥이 임신에서 발생한 예나 태반의 육안소견을 기술한 예는 없었다. 저자들은 쌍둥이를 임신한 후 폐혈증으로 임신 34주에 제왕 절개를 시행한 산모에게서 얻은 태반에서 *Listeria monocytogenes* 감염의 특징적인 육안소견과 조직소견을 관찰하였기에 이를 보고하고자 한다.

### 증례 보고

환자는 28세 초산부로 쌍둥이를 임신한 후 특별한 문제없이 임신을 유지해오던 중, 임신 34주인 내원 3일 전부터 39°C의 발열과 오한의 증상이 나타나 타병원에서 항생제를 투여받았으나 호전되지 않고 증세가 심해져 본원으로 옮겨졌다. 임신 전 월경력은 정상이었으며, 산과력이나 과거력에 특이 사항이나 만성질환은 없었다. 발병을 전후하여 감염의 원인이 될 만한 음식물을 섭취하거나 상기도염을 앓은 적도 없었다.

내원 당시 시행한 검사 결과, 혈중 백혈구 수치는 263,000/mm<sup>3</sup>, D-dimer 19.59  $\mu$ g/mL (정상 0.06-0.5  $\mu$ g/mL)로 증가해 있었으며, 혈소판 수치는 105,000/mm<sup>3</sup>로 감소해 있었다. 이와 함께 creatinine kinase MB, troponin-1, lactate도 각각 44.8 ng/mL (정상 0.5-3.1 ng/mL), 27.7 ng/mL (정상 0-0.06 ng/

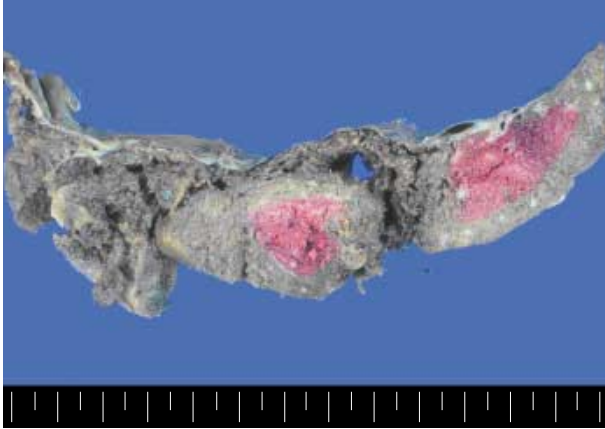
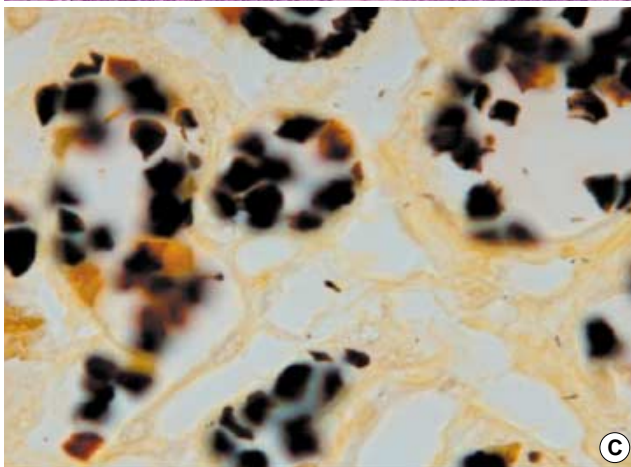
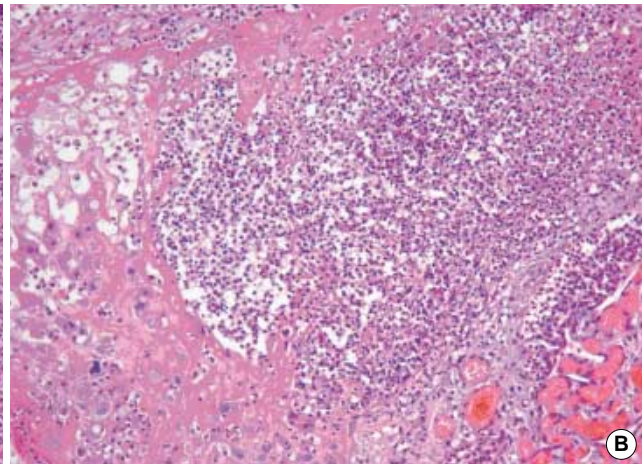
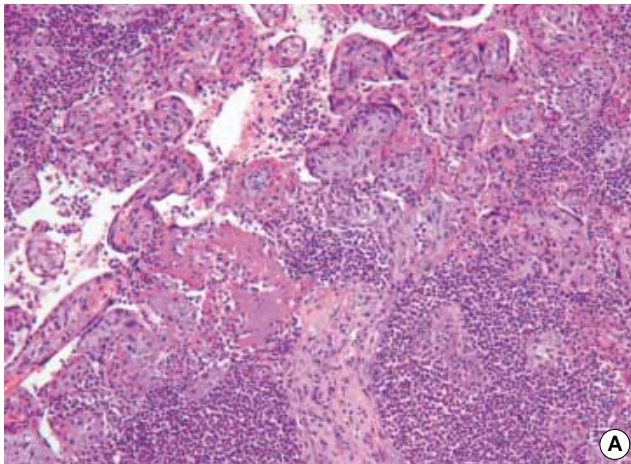


Fig. 1. The cut surface of the placenta in *Listeria monocytogenes* infection showing multiple, variable sized, yellowish nodules in the entire placental parenchyma.



mL), 14.2 mg/dL (정상 5-20 mg/dL)로 증가해 있었다.

흉부 단순촬영 결과, 양쪽 폐 기저부에서 폐음영이 보이고 갈비각(costophrenic angle)이 둔해져 있어, 폐렴으로 인한 폐혈증을 의심하고 응급 제왕절개 분만을 시행하였다. 분만 직후 산모에게서 호흡곤란, 정신혼동 증상과 함께, 저산소증, 폐부종 및 혈압강하(50/30 mmHg)가 나타났다. 또 파종혈관내응고 소견과 함께 swan-Ganz 카테터로 측정된 심장지수가 감소해 있었고 brain natriuretic peptide가 4,506 pg/mL (정상 0-100 pg/mL), cardiac enzyme 증가를 보였다. 이에 패혈 쇼크에 동반된 심근염과 심부전에 의한 심장성 쇼크로 판단하여 중환자실로 이송하였다. 제왕절개 3일째, 태반의 조직검사 결과 리스테리아 감염증이 의심되었으며 이와 동시에 혈액배양에서 그람양성 간균이 발견되어 *listeria*, *clostridium*, *lactobacillus* 등의 균주에 의한 감염을 의심하고 ampicillin, metronidazole을 투여하기 시작하였다. 제왕절개 5일째, 산모의 혈액 배양에서 자란 균주가 *listeria monocytogenes*로 동정되어 metronidazole을 중단하고 ampicillin 2.0 gm을 네 시간 간격으로 주사하였다. 그 후 점차 파종혈관내응고 소견이 회복되고 심박출률이 점차 회복되어 입원 35일째에 퇴원하였다.

제왕절개로 태어난 신생아들은 남아와 여아의 이란성 쌍둥이

Fig. 2. Characteristic microscopic findings of *Listeria monocytogenes* infection in the placenta showing intervillous abscesses composed of large numbers of neutrophils surrounding and infiltrating the villi (A) and in the decidua (B). Warthin-Starry stain of placental tissue showing rod-shaped bacilli (C).

로 몸무게는 각각 2,207 gm, 2,386 gm이었고, Apgar 수치는 1분과 5분에 각각 8과 9로서 정상 활력징후를 보였으며 임상적으로 감염증을 의심할 만한 소견은 관찰되지 않았다.

육안으로 살펴본 결과 태반은 두양막 두용모막 태반(diamniotic dichorionic plate)이었으며, 양막 표면은 매끄럽고 부드러웠다. 태반 실질의 절단면은 적갈색을 띠는 가운데 경계가 불분명하고 좁쌀 크기부터 지름이 0.5 cm에 이르는 노란색 결절들이 다수 관찰되었다(Fig. 1). 이 결절들은 두 쌍둥이의 태반에서 전반적으로 나타났다. 탈락막에 연한 모체면은 매끄러웠으며 혈종이나 태반경색의 소견은 없었고, 태줄 및 양막의 소견도 정상이었다.

현미경으로 살펴본 결과, 육안소견에서 보였던 노란색 결절은 용모 사이 공간이나 영양모세포와 용모 기질 사이에 형성된 화농성 농양으로(Fig. 2A), 태반 기저부의 산모의 탈락막에서도 관찰되었다(Fig. 2B), 이러한 농양은 주로 다핵형 백혈구, 피브린양물질, 조직구들이 함께 모여 형성된 것이었다. 용모 기질 내의 염증은 국소적이거나 미미하였으며, 양막 및 태줄에는 염증 소견이 없었다. 태반 조직의 Warthin Starry 염색에서는 막대모양의 균주가 소수 관찰되었다(Fig. 2C).

## 고 찰

*Listeria monocytogenes*는 포자를 형성하지 않는 짧은 그람 양성 간균으로서 자연계에 흔히 존재하며 토양, 흙, 물, 가공식품, 야생동물 및 가축의 대변에서 발견된다.<sup>1</sup> 인체에 감염되는 경로는 오염된 음식물을 통해 감염되는 사례가 가장 많은 것으로 보고되고 있다. 그렇지만 이 균은 중등도의 열이나 냉장된 식품 안에서도 생존하므로, 본 증례에서와 같이 질병의 감염경로를 추정할 수 있는 음식물의 섭취 여부는 규명하기 힘든 경우가 많다. 정확한 원인균을 찾기에 앞서 항생제를 투여한 경우에는 미생물 배양으로 원인균을 가려낼 수 없을 때도 있다.

태아의 감염 경로를 추적해 보면, 파스퇴르 처리한 우유, 치즈, 양배추, 소시지, 닭고기 등에 오염된 균주가 산모의 장 내에 들어온 후 일과성 패혈증을 일으키고 이어 태반에 혈행성 감염을 통해 태아에게 감염을 일으키는 것으로 보인다. 특히 신생아, 면역결핍환자와 임신 3분기에는 산모 감염의 감수성이 증가하며,<sup>7</sup> 다른 균들과는 달리 매우 빠르게 태아에 감염을 일으킨다. 그리고 이 경우 전형적인 태반실질의 소견 외에 용모양막염 및 제대염 등의 부가적인 소견이 함께 나타나는 사례가 많다.<sup>8,9</sup> 이 때문에 질관을 통한 태반의 상행성 감염도 일부 원인적 역할을 하는 것으로 생각하는 견해도 있으나, 태반감염 경로에 대해서는 보고자마다 의견의 차이가 있고 아직 정확히 알려져 있지 않다.<sup>1,10,11</sup> 본 증례의 태반에서는 용모 사이의 공간과 영양포와 용모기질 사이에서 농양이 심하게 형성되고 염증이 발생한 것을 관찰할 수 있었다. 그렇지만 용모양막이나 제대에서는 염증이 발견되지

않아, 이 감염이 질관을 통한 태반의 상행성 감염이 아니라 산모의 패혈증에 따른 혈행성 감염임을 시사하였다.

사람에게서 발생하는 리스테리아 감염증은 대부분 악성종양 혹은 면역 억제 치료로 면역성이 억제된 환자에게서 주로 나타나는데, 임신 중에 감염률이 증가하는 것으로 잘 알려져 있다. 이는 세포 내에서 기생하는 세균인 *Listeria monocytogenes*를 방어하는 데 중요한 역할을 하는 인체의 세포 매개 면역(cell mediated immunity)이 임신 중에 저하되는 것과 연관이 있을 것으로 추정된다.<sup>12</sup> Mascola 등<sup>13</sup>에 따르면 다태아 임신 시 단태아를 임신했을 때보다 리스테리아 감염의 위험성이 4배 가량 증가하였다고 하며, 이러한 결과는 다태아 임신에서 임신 유지를 위한 모체의 면역 억제가 더욱 강하게 나타난 것과 관련이 있을 것이라고 추론하였다. 본 증례에서 나타난 산모의 패혈증도 다태아 임신의 영향으로 억제된 면역기능과 관련이 있을 것으로 생각된다.

감염 진단에서 태반의 육안소견은 매우 특징적이다. 태반실질에 노란빛을 띤 작은 결절이 많이 형성되어 간혹 태반경색과 혼동되기도 하지만, 결절의 크기가 작고 전체 태반에 걸쳐 고루 분포하는 것이 태반경색과 구분되는 점이다. 현미경 소견에서는 용모 사이 혹은 영양모세포와 용모기질 사이에서 미세농양, 용모염이 자주 관찰되며, 심한 용모양막염이 함께 관찰되는 경우가 많다. 이러한 태반의 특징적인 소견이 나타나면, 드물긴 하지만 태반에 대한 육안 검사와 현미경 검사만으로도 *Listeria monocytogenes* 감염을 의심할 수 있다.<sup>14</sup> 특히, 산모가 양수파열 후 항생제 치료를 시작하여 혈액의 미생물 배양에서 균이 배양되지 않을 때는 태반의 조직 소견이 더욱 중요해진다. 이때 그람염색이나 Warthin Starry 염색에서 비교적 쉽게 균을 확인할 수 있고, 혈청 내 항 listeriolysin O 수치의 증가로도 진단할 수 있다.<sup>15,16</sup> 본 증례에서 산모가 심한 패혈증 증세를 나타내었음에도 신생아에게서 감염 소견이 관찰되지 않았던 점은 특기할 만한 소견이며, 이는 산모가 응급제왕절개를 받아 분만을 하였기 때문이라고 생각된다.

이 증례에서 경험한 바와 같이 *Listeria monocytogenes*는 임신 중 감염을 일으키는 다른 원인균에 비해 태반에 특징적인 육안 및 조직소견을 형성하므로, 미생물 배양 검사 결과가 보고되기 전에 이를 발견하여 신속하게 항생제 치료를 시작한다면 산모와 신생아의 위험을 예방할 수 있다. 따라서 병리의사들이 태반 소견을 인지하는 것이 매우 중요하다고 생각한다.

## 참고문헌

- Southwick FS, Purich DL. Intracellular pathogenesis of listeriosis. *N Engl J Med* 1996; 334: 770-6.
- Doganay M. Listeriosis: clinical presentation. *FEMS Immunol Med Microbiol* 2003; 35: 173-5.
- McLauchlin J. Human listeriosis in Britain, 1967-85: a summary of

- 722 cases: 1. listeriosis during pregnancy and in the newborn. *Epidemiol Infect* 1990; 104: 181-9.
4. Holshouser CA, Ansbacher R, McNitt T, Steele R. Bacterial endocarditis due to listeria monocytogenes in a pregnant diabetic. *Obstet Gynecol* 1978; 51 (Suppl): 9-10.
  5. Kim KR, Kim HM, Cho JY, Cha KS. Placental finding of septic abortion caused by listeria monocytogenes: a case report. *Korean J Pathol* 1991; 25: 387-91.
  6. Chi JG. Listeriosis in stillborn fetus (an autopsy case). *Seoul J Med* 1989; 30: 181-8.
  7. Connor DH, Chandler FW, Schwartz DA, *et al*. Pathology of infectious disease. New York: McGraw-Hill, 1997; 621-33.
  8. Vawter GF. Perinatal listeriosis. *Perspect Pediatr Pathol* 1981; 6: 153-66.
  9. Gersell DJ, Kraus FT. Disease of the placenta. In: Kurman RJ, ed. *Blaustein's pathology of the female genital tract*. 5th ed. New York: Springer, 2002; 1130-1.
  10. Chattopadhyay B, James E, Hussain R. Low rate of vaginal carriage of listeria monocytogenes. *J Infect* 1991; 22: 206-8.
  11. Nolla-Salas J, Bosch J, Gasser I, *et al*. Perinatal listeriosis: a population-based multicenter study in Barcelona, Spain (1990-1996). *Am J Perinatol* 1998; 15: 461-7.
  12. Aksel S. Immunologic aspects of reproductive disease. *JAMA* 1992; 268: 2930-4.
  13. Mascola L, Ewert DP, Eller A. Listeriosis: a previously unreported medical complication in women with multiple gestations. *Am J Obstet Gynecol* 1994; 170: 1328-32.
  14. Topalovski M, Yang SS, Boonpast Y. Listeriosis of the placenta: clinicopathologic study of seven cases. *Am J Obstet Gynecol* 1993; 169: 616-20.
  15. Kayal S, Charbit A. Listeriolysin O: a key protein of listeria monocytogenes with multiple functions. *FEMS Microbiology Rev* 2006; 30: 514-29.
  16. Krawczyk-Balska A, Bielecki J. Listeria monocytogenes listeriolysin O and phosphatidylinositol-specific phospholipase C affect adherence to epithelial cells. *Can J Microbiol* 2005; 51: 745-51.